Endo Press®

ТОРАКОСКОПИЧЕСКИЕ СЕГМЕНТЭКТОМИИ
С ИСПОЛЬЗОВАНИЕМ ICG/NIR-ФЛЮОРЕСЦЕНЦИИ

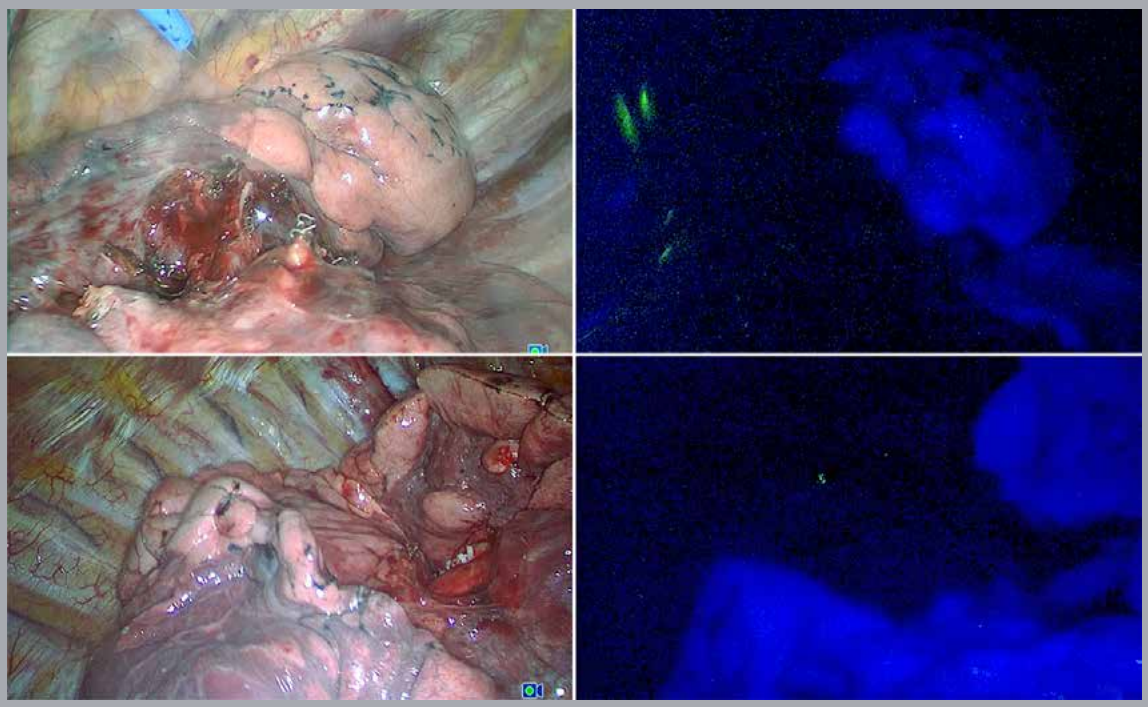

Вадим Григорьевич ПИЩИК
Александр Игоревич КОВАЛЕНКО

Endo : Press®

ТОРАКОСКОПИЧЕСКИЕ СЕГМЕНТЭКТОМИИ С ИСПОЛЬЗОВАНИЕМ NIR/ICG-ФЛЮОРЕСЦЕНЦИИ

Вадим Григорьевич ПИЩИК[1]
Александр Игоревич КОВАЛЕНКО[2]

[1] | Профессор, торакальный хирург

[2] | Аспирант, торакальный хирург

Клиническая больница № 122, ФМБА РФ
Медицинский факультет
Санкт-Петербургского Государственного Университета
Санкт-Петербург, Россия

Важные замечания

Наши знания в области медицины постоянно расширяются. Новые исследования и новые варианты клинического применения могут дать информацию, которая потребует изменения методов лечения и лечебных процедур. Авторы и редакторы приведенных здесь материалов проверяли их по источникам, которые считались надежными, и старались представить максимально полную информацию, соответствующую стандартам, действовавшим на момент публикации. Вместе с тем, в связи с возможностью ошибки авторов, редакторов или издателей настоящей работы или изменений в медицинских познаниях ни авторы, ни редакторы, ни издатели, ни какие-либо другие стороны, участвовавшие в подготовке настоящей работы, не могут гарантировать, что приведенная здесь информация будет точной или полной во всех отношениях, и не могут быть привлечены к ответственности за какие бы то ни было ошибки или упущения или за результаты, полученные при использовании подобной информации. Сведения, приведенные в настоящей брошюре, предназначены для врачей и других медицинских специалистов. Настоящий материал не рассчитан на то, чтобы его использовали в качестве единственного основания при принятии решений о лечении, и не может заменить собой профессиональных консультаций и/или медицинской литературы, прошедшей экспертную оценку.

Наименования некоторых изделий, патентованных изобретений и промышленных образцов, упоминаемых в настоящей брошюре, являются товарными знаками или торговыми названиями даже в том случае, если сведения об этом отсутствуют в тексте. Упоминание таких названий без указания их принадлежности не следует воспринимать как указание на то, что издатель считает их всеобщим достоянием.

При использовании настоящего буклета и практическом применении какой бы то ни было содержащейся в нем информации читатель действует на свой страх и риск. Ни издатель, ни редактор, ни автор, ни иные стороны, участвовавшие в подготовке данной работы, не принимают на себя никакой ответственности и не дают никаких гарантий в отношении этой работы. В частности, это касается содержания, своевременности, правильности, полноты и качества информации. Нельзя полностью исключить вероятность ошибок и упущений при публикации. Издатель, автор и прочие обладатели авторских прав на данную работу отказываются от какой бы то ни было ответственности, в частности за любой ущерб, возникший в результате выполнения или в связи с использованием медицинских процедур, упомянутых в данной брошюре.

Никакие юридические претензии или претензии по поводу ущерба не принимаются.

Если в данной брошюре даются ссылки на какие-либо публикации третьих сторон или ссылки на веб-сайты третьих сторон, следует учитывать, что ни издатель, ни автор, ни другие обладатели авторских прав на данную брошюру никоим образом не продвигают информацию из упомянутых или указанных в данной брошюре публикаций или веб-сайтов и не берут на себя никакой ответственности по поводу каких бы то ни было фактических неточностей или нарушений закона, которые могут возникнуть в подобных источниках. Таким образом, никакая ответственность за содержание публикаций или веб-сайтов третьих сторон не принимается, и никаких гарантий по поводу каких бы то ни было работ или веб-сайтов не дается.

Торакоскопические сегментэктомии с использованием NIR/ICG-флюоресценции

Вадим Григорьевич Пищик[1]
Александр Игоревич Коваленко[2]

[1] | Профессор, торакальный хирург
[2] | Аспирант, торакальный хирург

Клиническая больница № 122, ФМБА РФ,
Медицинский факультет Санкт-Петербургского
Государственного Университета
Санкт-Петербург, Россия

Адрес для связи с автором:
Вадим Григорьевич Пищик
д.м.н., профессор
Руководитель центра торакальной хирургии
Клиническая больница № 122 им. Л. Г. Соколова
194291 Санкт-Петербург, пр. Культуры 4
Россия
Телефон: +7 (812) 919-07-49
Email: thorax122@med122.com

Все права защищены.
© 2018 Endo Press® GmbH
P.O. Box, 78503 Tuttlingen, Германия
Телефон: +49 (0) 74 61/1 45 90
Телефакс: +49 (0) 74 61/708-529
Email: endopress@t-online.de

Настоящий документ запрещается полностью или частично переводить, перепечатывать, воспроизводить или передавать в каком бы то ни было виде или с помощью каких бы то ни было средств, электронных или механических, существующих сейчас или лишь ожидающих изобретения, включая фотокопирование и запись, а также использовать в каких бы то ни было системах хранения и выдачи информации без предварительного письменного разрешения владельца авторских прав.

В настоящее время готовятся издания на других языках (в дополнение к английскому и немецкому). За текущей информацией обращайтесь в компанию Endo Press® GmbH по вышеуказанному адресу.

Дизайн и верстка:
Endo Press® GmbH, Германия

Печать и переплет:
Цифровая типография «Оранжкопи»,
Россия, 115114 г. Москва, ул. Кожевническая 13, стр. 1

04.18–0.2

ISBN 978-3-89756-943-0

Содержание

1 Флуоресцентная визуализация в медицине 7
1.1 Явление флуоресценции 7
1.2. Индоцианин зеленый и флюресценция в ближнем инфракрасном диапазоне 7
1.3. Технология визуализации использующая свет в ближнем инфракрасном диапазоне 8

2 Торакоскопическая сегментэктомия – альтернатива лобэктомиям 8
2.1. Введение 8
2.2. Методы определения межсегментарных границ 9
2.2.1 Метод № 1: Вентиляционный 9
2.2.2 Метод № 2: Анатомических ориентиров 9
2.2.3 Метод № 3: Инъекционный с красителями 10
2.2.4 Метод № 4: Перфузионный с красителем 10
2.3. Торакоскопические сегментэктомии с использованием NIR/ICG 11
2.3.1 Показания 11
2.3.2 Предоперационное обследование и отбор пациентов 12
2.3.3 Хирургические этапы и методика использования NIR/ICG фрюресценции при торакоскопической сегментэктомии 12
2.3.4 Поисковая окклюзия таргетной артерии при NIR/ICG-сегментэктомии 15
2.3.5 Ограничения метода 16

3 Клинические случаи 16
Пациент № 1 16
Пациент № 2 19
Пациент № 3 20

4 Заключение 22

5 Список литературы 22

Авторы

Вадим Григорьевич Пищик
Доктор медицинских наук,
Профессор кафедры госпитальной хирургии
медицинского факультета СПбГУ,
Руководитель центра торакальной хирургии,
Клиническая больница № 122 им. Л.Г. Соколова,
Главный торакальный хирург города
Санкт-Петербург, Россия

Александр Игоревич Коваленко
Аспирант кафедры госпитальной хирургии
медицинского факультета СПбГУ,
Торакальный хирург,
Клиническая больница №122 им. Л.Г. Соколова
Санкт-Петербург, Россия

1 Флуоресцентная визуализация в медицине

1.1 Явление флуоресценции

В 1852 г. *Джордж Габриэль Стокс* описал минерал флюорит как испускающий голубой свет после облучения ультрафиолетовым светом.[37,38] Он назвал это явление «флуоресценцией» и предложил термин «флуорофоры» для веществ, проявляющих такое свойство.

Способность к флуоресцентному излучению часто встречается в природе. Причиной является чувствительность делокализованных электронов в ароматическом кольце. Когда световая энергия поглощается органическими молекулами флуорохрома, происходит переход делокализованных электронов из основного состояния на более высокий энергетический уровень. При возврате из возбужденного синглетного состояния в основное испускается энергия в форме фотонов, которая достигает глаз наблюдателя как флуоресценция. Флуоресцентное излучение обладает меньшей энергией, поскольку часть поглощенной энергии возбуждающего света превращается в тепло.

Ароматические кольцевые структуры – ключевые компоненты таких биологических веществ, как ДНК, белки и сахара. С 1960-х гг. способность этих веществ излучать флуоресцентный свет использовалась для флуоресцентной визуализации в реальном времени в биологии и медицине. Самый старый из известных флуоресцентных красителей для ближнего инфракрасного (*near infrared, NIR*) диапазона, получивших одобрение FDA (*US Food and Drug Administration*) и используемых в медицине, – это индоцианин зеленый (*indocyanine green, ICG*).

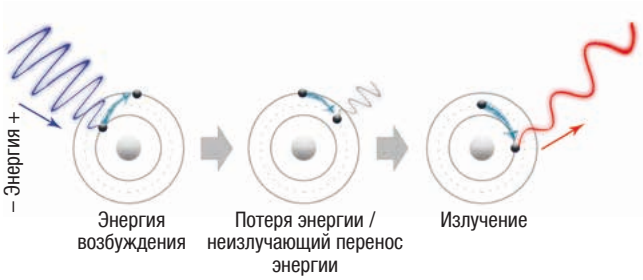

Рис. 1.1 Схематическая диаграмма, показывающая принцип флуоресценции.

1.2 Индоцианин зеленый и флюресценция в ближнем инфракрасном диапазоне

ICG – флуоресцентный маркер, который уже несколько десятилетий используется в медицине. Он впервые получил одобрение управления FDA для применения в ангиографии в 1959 г., а в настоящее время используется для реализации самых разных задач. Он широко применяется для ангиографии в офтальмологии и гепатологии. На ряду с привычным его использованием в оценке функции печени и сердца, ICG все чаще применяется при выполнении различных оперативных вмешательств.

Индоцианин зеленый состоит из небольших частиц, которые проявляют диффузную флуоресценцию под воздействием возбуждающего света в ближнем инфракрасном диапазоне ($\lambda = 600 – 900$ нм) подаваемом с помощью специальной оптической системы. Спектр поглощения этого трикарбонатного зеленого красителя демонстрирует пик возбуждения при длине волны $\lambda_{Ex} = 805$ нм и пик флуоресцентной эмиссии при $\lambda_{Em} = 835$ нм. За счет присущего ICG свойства излучать свет в ближнем инфракрасном диапазоне спектра практически отсутствует мешающая визуализации фоновая аутофлуоресценция от основных компонентов крови (гемоглобина и воды). Результирующая глубина проникновения в ткани, которая может использоваться для определения NIR-флуоресценции, составляет 0,5–1,5 см.[31,32]

После внутривенного введения ICG связывается с крупными белками плазмы, в результате чего гарантированно остается во внутрисосудистом пространстве. Внешний вид оперативного поля после введения препарата не изменяется в обычном режиме поскольку этот диапазон не видим для человека.

Риск нежелательных явлений при применении индоцианина зеленого (ICG) весьма невелик. Риск аллергических реакций составляет один случай на 42 000. Из соображений безопасности применение ICG противопоказано для пациентов с недостаточной функцией печени, а также для пациентов с аллергией на вещества, содержащие йод, который в небольшом количестве входит в состав красителя.[11]

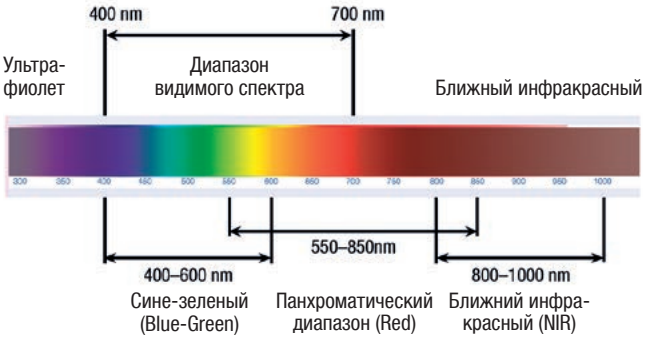

Рис. 1.2 Электромагнитный спектр с подробным изображением видимого и ближнего инфракрасного диапазонов..

1.3. Технология визуализации использующая свет в ближнем инфракрасном диапазоне

Все видеокадры, представленные в настоящей брошюре, были получены с помощью системы KARL STORZ OPAL1® для NIR/ICG-визуализации, способной работать в двойном режиме с визуализацией в белом свете и ICG-флуоресцентной визуализацией. Помимо превосходного качества Full HD изображений в режиме белого света и фоновой подсветки с реалистичной цветопередачей, эта система обеспечивает исключительное удобство работы. Для переключения из стандартного режима белого света в NIR-режим достаточно воспользоваться педалью. Визуализация в обоих режимах улучшается за счет использования системы KARL STORZ IMAGE1 S™, поставляемой вместе с различными визуализационными модулями, которые хирурги могут выбирать согласно своим предпочтениям. Система KARL STORZ OPAL1® для NIR/ICG-визуализации полностью совместима с такими передовыми методами, как трехмерная визуализация, с гибкой эндоскопией и с открытыми операциями. Более подробную информацию см. в разд. «Дополнение» в настоящей брошюре на стр. 24.

Рис. 1.3 Система KARL STORZ OPAL1® для NIR/ICG-визуализации может работать в двойном режиме, обеспечивая визуализацию в белом свете и ICG-флуоресцентную визуализацию.

2 Торакоскопическая сегментэктомия – альтернатива лобэктомиям

2.1 Введение

Торакоскопическая хирургия, развиваясь в последнее десятилетие, стала одним из основных методов лечения заболеваний органов грудной полости. В тоже время, выполняя все более и более сложные вмешательства, торакальные хирурги испытывают потребность в тактильных ощущениях или дополненной реальности. Контроль качества лимфодиссекции, контроль перфузии в резецируемом органе, определение границ резецируемых сегментов при сегментэктомии также требуют новых средств и идей визуализации.

Таким способом создания дополненной реальности стала флюоресцентная торакоскопия с использованием индоцианина зеленого (*indocyanine green, ICG*). Изобретение 50-х годов XX-го столетия, забытое в последние 30 лет, получило второе рождение. Благодаря появлению эндовидеохирургических комплексов, позволяющих получать флюоресцентное изображение в ближнем инфракрасном (near-infrared, NIR) диапазоне, хирурги смогли увидеть то, что скрыто от глаз в обычном световом спектре.

Индоцианин зеленый, введенный в кровоток, позволил видеть кровенаполнение органов и тканей. Введенный в околоопухолевое пространство, этот препарат может накапливаться в лимфатических узлах и таким образом выявлять пути лимфооттока и сигнальные лимфоузлы.

В тоже время, столь широкое применение ICG-флюоресценции оставалось невостребованным в торакоскопической хирургии, поскольку операции, при которых необходима такая дополненная визуализация, выполнялись редко. Лишь когда появилась потребность в торакоскопических сегментэктомиях[23] торакальные хирурги вспомнили о красителях для оценки перфузии.

В работах последних лет показано, что выполнение сегментэктомий, в сравнении с лобэктомиями, способно улучшить течение раннего послеоперационного периода без ухудшения отдаленных результатов[12] в том числе и при раке легкого.[12,24,44] Очевидно, что меньший объем операции позволяет сохранить функциональные резервы дыхательной системы. Такое преимущество всегда оставалось актуальным в хирургическом лечении локализованных форм бронхоэктатической болезни, туберкулеза легких и неверифицированных новообразований. Вместе с тем возможность выполнения органосохраняющих операций при злокачественных опухолях легкого привела к глубокому переосмыслению технических аспектов сегментэктомий.

Проспективное исследование японских коллег выявило статистически значимую разницу жизненной емкости легких пациентов спустя полгода после лобэктомий и сегментэктомий, среднее значение которой составило 10 %.[9] Схожие преимущества описаны другими авторами, наряду с уменьшением длительности послеоперационного дренирования и госпитализации пациентов после сегментэктомий.[46] Сохранение легочной паренхимы вместе с минимизацией травмы дыхательной мускулатуры первостепенны в выборе объема и доступа оперативного вмешательства у пациентов с тяжелой обструктивной болезнью легких.[19] Кроме того, актуальны сегментэктомии и для пациентов, страдающих первично-множественным раком легких. В исследовании 40 таких больных *М.К. Вае и соавторы* (2011)[2] не обнаружили существенных различий в отдаленных результатах лоб- и сегментэктомий, отметив при этом значительные преимущества послеоперационного течения второй группы. В других исследованиях хирургического лечения синхронного рака легких авторы показали, что полисегментарные

резекции не ухудшают отдаленные результаты лечения, возможно являясь хорошей альтернативой лобэктомиям и пневмонэктомиям.[18,40] Разумная минимизация удаляемой паренхимы при олигометастатическом поражении легкого так же важна для сохранения функциональных резервов пациентов. Согласно данным международного регистра 1997 года каждому пятому из 5206 пациентов, перенесших метастазэктомию, потребовалось выполнение повторной операции, а 5% от общего числа больных трех и более оперативных вмешательств.[30] Не смотря на совершенствование химиотерапевтических препаратов в наши дни хирургия продолжает оставаться неотъемлемым атрибутом перспективного лечения таких больных.[43] Сегментэтомии для них безопаснее чем лобэктомии как с позиции послеоперационного течения, так и смертности.[3] Вместе с тем уменьшение объема операции до клиновидной резекции не всегда возможно, а в ряде случаев и нецелесообразно. В исследовании *M. Higashiyama и соавторов* (2015)[10] у 11% пациентов, перенесших неанатомическую резекцию легкого, выявлены опухолевые клетки в линии аппаратного шва, что неизбежно ведет к местному рецидиву. Выполнение же сегментэктомий позволяет осуществить резекцию легкого согласно анатомическим границам, выявление которых остается первоочередной задачей.

2.2 Методы определения межсегментарных границ

Успех торакоскопических сегментэктомий во многом определяют приемы верификации сегментарной анатомии легких.[14,21,27] Наиболее сложным хирургическим этапом сегментэктомий, помимо внутридолевой лимфодиссекции, является выявление межсегментарной плоскости. От него зависит как органосохраняющая составляющая, так и онкологическая радикальность операции. Кроме того, ложное определение анатомических границ удаляемого сегмента может привести к легочному кровотечению, резекциям неправильного объема, потере непальпируемой опухоли в остающейся части легкого. В этой связи невозможно переоценить важность интраоперационной визуализации в ходе любой торакоскопической сегментэктомии.

Следует признать, что большинство торакальных хирургов при открытых операциях предпочитают использовать для оценки границ между сегментами вентиляционные пробы.[29] Часть хирургов ориентируется на межсегментарные вены, разделяя легочную паренхиму острым путем.[25] Другие специалисты осуществляют контрастное «прокрашивание» тканей легкого через вены, артерии и бронхи.[47] Перечисленные варианты сопряжены со своими преимуществами и недостатками. Однако, использование с этой целью флюоресцентной торакоскопии с индоцианином зеленым (ICG) имеет принципиальные технические отличия.[13,21,41]

Далее мы обсудим различные способы визуализации межсегментарных границ.

2.2.1 Метод № 1: Вентиляционный

Достаточно простой и воспроизводимый метод определения межсегментарной границы на основании инфляции и/или дефляции удаляемого сегмента описан с момента первых сегментэктомий.[7] Однако инфляция всего оперируемого легкого после пережатия сегментарного бронха может приводить к распространению воздуха по порам Кона (*pores of Kohn*) внутрь удаляемого сегмента, скрывая его истинную границу.[29] Избыточное раздувание невентилируемых участков легкого, особенно у больных эмфиземой, еще больше затрудняет точную идентификацию межсегментарной щели и края резекции.

Селективная вентиляция удаляемого сегмента в некоторой степени улучшает надежность метода для торакоскопии.[27] Представлено несколько вариантов селективной вентиляции бронха. Один из них основан на формировании границы инфляции/дефляции: в начале раздувают все легкое, а затем пережимают бронх удаляемого сегмента и сдувают легкое. Считается, что при дефляции на межсегментарные границы в меньшей степени влияет коллатеральная вентиляция.[27] Технически этот прием можно проводить при помощи зажима, скользящей петли или непосредственно сшивающего аппарата, наложенных на необходимый бронх.

Другой вариант селективной вентиляции удаляемого сегмента осуществляется с использованием высокочастотной вентиляции под контролем бронхоскопии.[29] Во время операции эндоскопист вводит фибробронхоскоп в бронх удаляемого сегмента и подает в него воздух под давлением через инструментальный канал бронхоскопа. Кроме того, раздуть удаляемый сегмент через сегментарный бронх возможно путем интраоперационной пункции дистальной культи этого бронха венозным катетером с последующим введением в него воздуха.[15] Тем не менее, все вышеописанные вентиляционные методы, при разной степени сложности их выполнения, не позволяют с необходимой точностью выявить межсегментарную плоскость при торакоскопии.

Заключение по вентиляционным методам определения межсегментарных границ:

- **Преимущества:** относительная простота выполнения (инфляция/дефляция).
- **Недостатки:** возможное искажение истинных границ сегмента, нарушение визуализации, необходимость в дополнительной тракции, уменьшение пространства для манипуляций, удлинение оперативного вмешательства, дополнительное оборудование при использовании бронхоскопа.

2.2.2 Метод № 2: Анатомических ориентиров

Ряд хирургов во время резекции паренхимы легкого используют анатомические ориентиры для идентификации межсегментарных границ, основными из которых являются межсегментарные вены.[27] Рассекая ткань вдоль межсегментарной вены хирург сохраняет венозный возврат из остающихся сегментов, что в торакальной хирургии может иметь существенное значение. В классических учебниках по торакальной хирургии этот прием широко рекомендовался и использовался совместно со стриппингом паренхимы при тракции за культю сегментарного бронха. При относительно точном определении межсегментарной границы этот метод приводил к выраженной кровоточивости из-за отрыва мелких венозных притоков.[25] Безусловно, при открытой операции этот маневр выполнялся при помощи

салфетки и руки, поэтому хирург имел возможность прижатием остановить или уменьшить кровотечение. Образовавшаяся раневая поверхность требовала отдельной обработки: коагуляции мелких источников кровотечения, ушивания источников сброса воздуха и т. д. При торакоскопии такой прием будет мало пригодным.

Для удаления задних сегментов нижних долей такой подход при открытых операциях считался единственно возможным по причине глубокого расположения искомых бронхов.[27] Не смотря на теоретическую «анатомичность» такого способа, широкая вариабельность венозного легочного русла значительно усложняет поиск самого ориентира для резекции. И даже после обнаружения межсегментарной вены, резекция не подразумевает использование сшивающих аппаратов, поскольку рассекать ткань в глубине паренхимы необходимо строго вдоль вены. В современной торакоскопии он чаще используется для определения прикорневых ориентиров резекции, когда конец браншей эндоскопического сшивающего аппарата располагаются вдоль межсегментарных вен у корня сегмента так, чтобы сохранить эти работающие вены в остатке легкого.

Заключение по методам определения межсегментарных границ по анатомическим ориентирам:

- **Преимущества:** достоверность прикорневых границ.
- **Недостатки:** неудобен при торакоскопии, отсутствие границы по костальной поверхности, требует стриппинга или коагуляции вдоль межсегментарной вены, необходимо дополнять другими методами визуализации и гемо-аэростаза.

2.2.3 Метод № 3: Инъекционный с красителями

Изучение различных красителей, вводимых в элементы корня сегмента, развивалось вместе с потребностью в выполнении сегментэктомий. *S. Sugimoto и соавторы* (2010)[39] на модели животных определяли межсегментарные границы с помощью инъекции индигокармина в ветви легочной артерии и бронхов свиней. Другие авторы с этой целью использовали метиленовый синий, введенный в сегментарные бронхи, вены и артерии оперируемых пациентов.[47] Кроме того, описан опыт интрабронхиальной инъекции индоцианина зеленого при открытых сегментэктомиях.[26] На ряду с тем, что все эти методы позволяют достаточно точно определить межсегментарные границы легкого, их объединяют общие недостатки. Прежде всего это необходимость в дополнительных манипуляциях с элементами корня сегмента, от точности которых зависит распределение препарата: прицельная инъекция с минимальной погрешностью по глубине, методы герметизации пунктируемой структуры, длительное введение для равномерного окрашивания. Очевидно, что инъекционный метод требует значительного количества красителя, поскольку в отсутствии кровообращения необходимо заполнить сосудистое русло удаляемого сегмента. Вместе с тем избыточное введение красителя может привести к его перераспределению и техническим трудностям при извлечении препарата. Введение красителя в сегментарные легочные артерии – это довольно трудоемкий и недостаточно надежный способ, особенно для сегментов, которые кровоснабжаются через несколько артерий.

При эндобронхиальном введении тоже возникают проблемы с распределением красителя в бронхиальном дереве, поскольку там, зачастую, присутствует значительное количество вязкого секрета. Таким образом, в хирургии воспалительных заболеваний легких, либо у пациентов с выраженным обструктивным синдромом, эффективность эндобронхиального пути введения красителя зависит от тщательности санации бронхиального дерева.[47] Данный метод авторы рекомендуют клиникам, оснащение операционных которых ограничено.

Заключение по перфузионным методам определения межсегментарных границ:

- **Преимущества:** достоверность границ, простота выполнения, свобода манипуляций, дополнительные возможности (поисковая окклюзия, определение принадлежности образования к удаляемому сегменту, субсегментарный уровень).
- **Недостатки:** возможны аллергические реакции (дозозависимый), необходимость специального оборудования.

2.2.4 Метод № 4: Перфузионный с красителем

Принципиально новым решением стал метод, основанный на определения границ сегментов между перфузирумой и не перфузируемой частью легочной паренхимы. Использование для этого специального красителя – индоцианина зеленого (ICG) – стало возможным в последние несколько лет.[13,17,26,41] Как мы обсуждали ранее, доставка красителя в кровоток может осуществляться разными способами. Однако наиболее простой способ – введение в системный кровоток через центральную или периферическую вену. После пересечения сегментарных сосудов и бронха краситель, введенный в системный кровоток, выявляется в перфузируемой части легкого по флюоресцентному свечению, а в удаляемой части свечения нет, поскольку туда ICG не попадает. Такой способ не требует вентиляции оперируемого легкого, что значительно улучшает визуализацию при торакоскопии, особенно в случаях выраженной эмфиземы легких. Единственным недостатком метода некоторое время считали возможность побочных действий препарата. В ранних исследованиях было продемонстрировано, что доля анафилактических реакций на ICG при дозе менее 0,5 мг/кг массы тела составляет 0,003%, значительно увеличиваясь после порога в 5 мг/кг массы тела.[36] Современные оптически системы позволяют использовать препарат в значительно меньших объемах, что приближает риски осложнений к нулю.

2.3. Торакоскопические сегментэктомии с использованием NIR/ICG

2.3.1 Показания

Миниинвазивные сегментэктомии все чаще выполняют при ранних стадиях немелкоклеточного рака легкого.[23] Согласно данным публикаций последних лет доля таких случаев в нозологической структуре составляет от 55% до 79%.[6,8,28] Реже сегментэктомии выполняют в связи с метастатическим поражением (16%–21%), доброкачественными новообразованиями (12%) и воспалительными (11%) заболеваниями легких. Учитывая потребность в органосохраняющих операциях прежде всего необходимо выявить показания к радикальному лечению опухолевых поражений.

Наибольшие дискуссии в настоящее время посвящены безопасности сегментэктомий при раке легкого. С одной стороны известно, что хирургическое лечение неинвазивной аденокарциономы (*minimally invasive adenocarcinoma, MIA*) и аденокарциономы in-situ (*pulmonary adenocarcinoma in situ, AIS*) приводит к лучшим отдаленным результатами в сравнении с другими морфологическими типами рака легкого.[42] Подобные опухоли практически не метастазируют. Поэтому одной из задач клинициста является определение таких «благоприятных» типов рака легкого на дооперационном этапе. Прогностический критерий (*Consolidation to tumor ratio – C/T*), определяемый по данным компьютерной томограммы в виде соотношения общего диаметра образования к солидной ее части, обладает специфичностью 96,4% в идентификации опухолей с благоприятным прогнозом.[1] Вместе с тем выживаемость пациентов зависит и от размера образования, пограничный показатель которого для сегментэктомий составляет 2 см.[33] Выполнение таким пациентам клиновидных резекций, в отличии от возможностей хирургического лечения единичных метастазов,[10] ведет к худшим отдаленным результатам.[35] Кроме того, по данным исследования *B.G. Leshnower и соавторов* (2010)[20] край резекции паренхимы при сегментэктомии должен отстоять от опухоли не менее чем на 2 см.

Суммируя существующие доказательства о безопасном и эффективном использовании сегментэктомии для хирургического лечения рака легкого можно привести следующую таблицу на основе публикации *C. Yang* и *T. D'Amico (2014)*.[45]

- **Показания к выполнению ВТС сегментэктомий при раке легкого:**
  - Размер образования менее 2 см.
  - C/T < 0,25; GGO; AIS или MIA.
- **Условия:**
  - Расстояние до края резекции не менее D образования.
  - Достаточный объем лимфодиссекции (внутридолевая и медиастинальная).
- **Достоинства:**
  - Не уступают в онкологической радикальности лобэктомиям, сохраняя паренхиму.
  - Имеют лучшие отдаленные результаты vs краевые резекции.
- **Будущие исследования:**
  - Определение эффективности при образованиях от 2 до 3 см.
  - Снятие ограничений, связанных с коморбидностью пациентов.
  - Выявление курабельных морфологических типов опухоли.

Объяснение аббревиатур:
Consolidation to tumor ratio (C/T); ground-glass opacity (GGO); pulmonary adenocarcinoma in situ (AIS); minimally invasive adenocarcinoma (MIA).

Наблюдаемое с 1980 года увеличение доли сегментэктомии в лечении метастатического поражения легких с 3% до 23%, вероятно, связано с пониманием важности сохранения паренхимы.[3] Сегментэктомии при солитарных метастазах легкого рекомендованы в ситуациях, когда клиновидная резекция технически не выполнима, а лобэктомия избыточна.[10] Глубоко расположенный метастаз либо группа образований в одной анатомической структуре – оптимальный вариант для сегментэктомии. Выбор объема операции при периферически расположенных метастазах недостаточно изучен. Однако, клиновидное удаление периферического узла без надежного края резекции расценивается в качестве дополнительного показания к сегментэкомии.[10]

Радикальность операции имеет значение и для воспалительных заболеваний легкого. В хирургическом лечении специфических (туберкулез, микобактериоз, аспергилез) и неспецифических (бронхоэктазии, хронические абсцессы) поражений легких хирург вынужден сочетать удаление всей пораженной паренхимы с максимальным сохранением функционирующей. Решением такой задачи нередко оказываются сегментэктомии.[16,22,34] Необходимость хирургии в комплексном лечении локализованных форм воспалительных заболеваний определяется общими показаниями:

- Безуспешность медикаментозной терапии (резистентность, непереносимость).
- Риск реактивации инфекции, осложнения (легочное кровотечение).

Кроме того, считается, что мелкие неверифицированные новообразования легких, ввиду их возможной злокачественной этиологии, также необходимо удалять в объеме сегментэктомии.[8] При подтверждении первичного рака легкого по данным срочного гистологического исследования клиновидная резекция окажется нерадикальной, а последующая сегментэктомия трудоемкой. Такая тактика частично объясняет наличие группы доброкачественных новообразований среди показаний к сегментэктомии в публикуемых данных.[6,8,28]

Таким образом, среди показаний к выполнению торакоскопических сегментэктомий выделяют: немелкоклеточный рак легкого IA стадии при размере опухоли менее 2 см с прогностическим критерием C/T менее 0,25; метастатическое поражение легкого при глубоком расположение или группе узлов в одном сегменте или в случае ненадежного края клиновидной резекции; а также локализованные формы воспалительные заболеваний легкого.

2.3.2 Предоперационное обследование и отбор пациентов

Всем кандидатам для торакоскопической сегментэктомии необходимо выполнять стандартный объем предоперационного обследования как и для других анатомических резекций легкого. В него входят лабораторные методы оценки функции внутренних органов, показателей свертываемости крови и гемопоэза. Среди инструментальных методов прежде всего необходимо изучение кардиопульмональных резервов. В исследовании *M.F. Berry и соавторов (2011)*[4] показано, что торакоскопический доступ в сравнении с торакотомным позволяет оперировать пациентов с более низкими функциональными резервами. Сегментэктомии так же имеют преимущества в сохранении паренхимы в сравнении с лобэктомиями.[46] Однако, рекомендаций, пересматривающих пограничные показатели к выполнению торакоскопических резекций и анатомических сегментэктомий в частности, пока не существует. В связи с этим хирурги вынуждены оперировать пациентов высокого послеоперационного риска в меньшем объеме без четкого регламента. Ряд авторов рассматривают подобные условия как дополнительную опцию сегментэктомий.[6,8] В своей клинической практике наша торакальная служба использует алгоритм обследования, включающий и эхокардиографию, бодиплетизмографию, а при необходимости и кардиопульмональные нагрузочные тесты.[5]

Всем кандидатам с вероятным первичным раком легкого требуется выполнение совмещенной ПЭТ-КТ грудной клетки для N–стадирования. Пациентам с метастатическим поражением легкого рутинно выполняются обследования с целью исключения местного рецидива первичной опухоли.

Важнейшим компонентом предоперационного планирования торакоскопической сегментэктомии является изучение сосудистой архитектоники оперируемого легкого, причем изучить необходимо как ход артерий, так и вен. Наиболее информативным методом планирования является 3D моделирование оперируемого легкого, построенного на изображениях КТ с внутривенным контрастированием. У пациентов изучается сегментарная анатомия сосудов корня легкого и расположение патологического образования по отношению к ним. С этой целью мы используем программы OsiriX MD для операционной системы Mac и Radiant DICOM Viewer для операционной системы Windows (рис. 2.1). Важность дооперационного моделирования будет наглядно продемонстрирована в клиническом примере № 3.

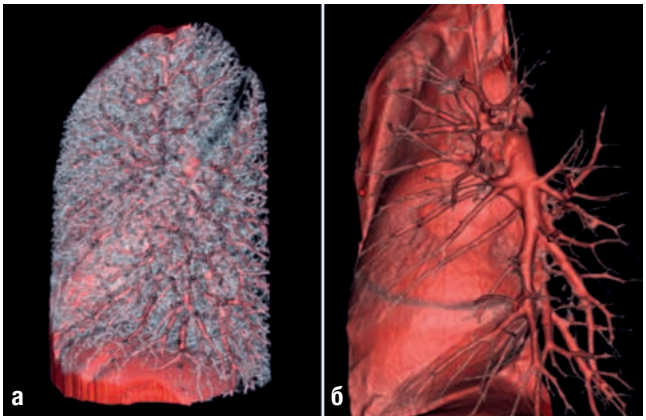

Рис. 2.1 Предоперационное 3D моделирование левого легкого (первичный рак S1–2 левого легкого).

2.3.3 Хирургические этапы и методика использования NIR/ICG фрюресценции при торакоскопической сегментэктомии

Для выполнения торакоскопической сегментэктомии мы используем двухпортовый доступ: один разрез длинной до 2–3 см в V межреберье с центром по передней подмышечной линии, другой длиной 1 см в VIII межреберье по средней подмышечной линии (рис. 2.2). Оптика для торакоскопии 10 мм с углом обзора 30°. Торакоскопия производится при помощи эндоскопической системы NIR/ICG OPAL1® Technology (KARL STORZ Tuttlingen, Германия), снабженной дополнительным осветителем и набором фильтров для света ближнего инфракрасного диапазона. Выделение сегментарных структур корня легкого сопровождается прецизионной диссекцией лимфоузлов 11, 12 и 13 групп (рис. 2.3). Сосуды пересекаются после обработки пластиковыми клипсами,

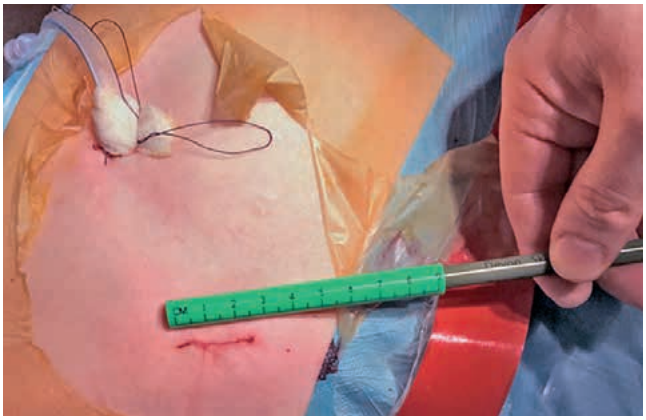

Рис. 2.2 Фотография двухпортового торакоскопического доступа, используемого при сегментэктомиях.

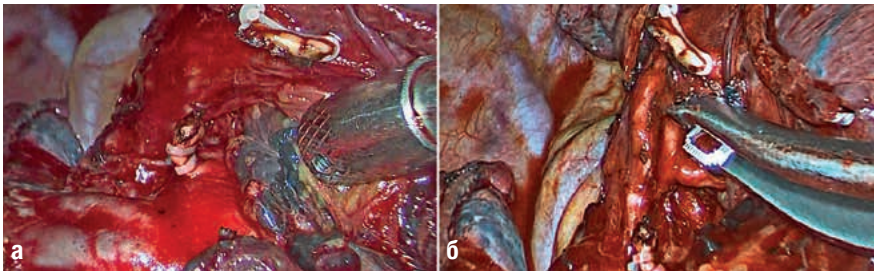

Рис. 2.3 Интраоперационные фотографии до (**а**) и после (**б**) лимфодиссекции уровня N1 (артерия второго сегмента клипирована и пересечена).

бронх обрабатывается сшивающим аппаратом. После пережатия или пересечения артериальных структур удаляемого сегмента и бронха анестезиологи внутривенно вводят раствор индоцианина зеленого (ICG).

Индоцианин зеленый разводится непосредственно перед введением 10 мл воды для инъекций. Таким образом получается разведенный препарат 2,5 мг на 1 мл раствора (10 мл раствора содержат 25 мг индоцианина). Опыт использования препарата позволяет нам сделать следующие выводы по дозе и технике его введения.

1. Стартовая доза введения препарата должна составлять около 0,15 мг/кг массы тела, т.е. 4–5 мл раствора. Этого объема абсолютно достаточно, чтобы получить флюоресценцию перфузируемой части легкого. Оставшаяся часть раствора может использоваться в последствии, если потребуется дополнительно окрасить сегмент.
2. Препарат можно вводить либо в периферическую вену, либо в центральный катетер (верхняя полая, подключичная, яремная вена). Время до появления флюоресценции зависит от того, в какую из вен вводится в препарат. При инъекции в центральную вену флюоресценция возникает через 1–3 сек после болюсного введения. При введении в периферическую вену свечение появляется через 10–15 сек после окончания введения. Важно, чтобы хирург оценивал имеющийся у него временной интервал и был готов к отметке границы при помощи какого-либо маркера (например коагуляции), а также заранее перевел торакоскоп, камеру и осветитель в режим NIR/ICG.
3. Следует обратить внимание, что при работе в режиме NIR анатомические структуры оперируемого сегмента, а также ключевые внутригрудные ориентиры, практические не видны. Постоянное переключение при помощи специальной педали между белым светом осветителя и NIR позволяет контролировать и анатомические границы оперативного вмешательства и границу флюоресценции. Среди режимов камеры наша хирургическая команда предпочитает использовать режим «Стандарт». Это режим позволяет видеть интенсивное ярко-синее свечение перфузируемых участков.
4. Длительность эффективной флюоресценции составляет от 30 до 120 секунд. Это время зависит от степени выраженности эмфиземы у пациента, а также от степени коллапса легкого и коллатерального кровообращения. По истечении данного времени свечение может распространяться за пределы сегмента за счет ретроградного кровотока по межсегментарным венам.
5. Если у хирурга осталось сомнение в точности маркирования границ сегмента, введение ICG можно повторить, но не ранее чем через 15 минут. В этом временном интервале происходит значительное уменьшение интенсивности свечения паренхимы легкого. При следующем болюсном введении препарата, несмотря на остаточную флюоресценцию, интенсивность свечения в перфузируемой части легкого возрастет и в течение минуты будет достаточно отчетливо видна граница перфузии сегментов.

Примеры выявления перфузионных границ представлены на рис. 2.4–2.8.

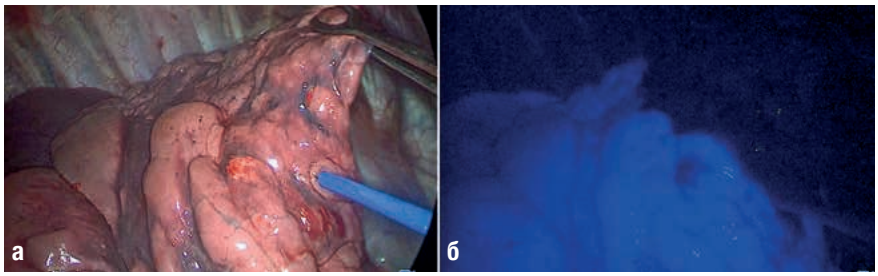

Рис. 2.4 Интраоперационная фотография в обычном спектре света (**а**) и NIR (**б**) определения межсегментарных границ при сегментэктомии S1 правого легкого.

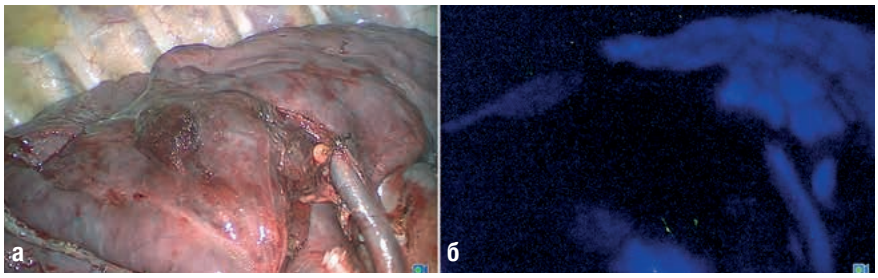

Рис. 2.5 Интраоперационная фотография в обычном спектре света (**а**) и NIR (**б**) определения межсегментарных границ при сегментэктомии S3 правого легкого.

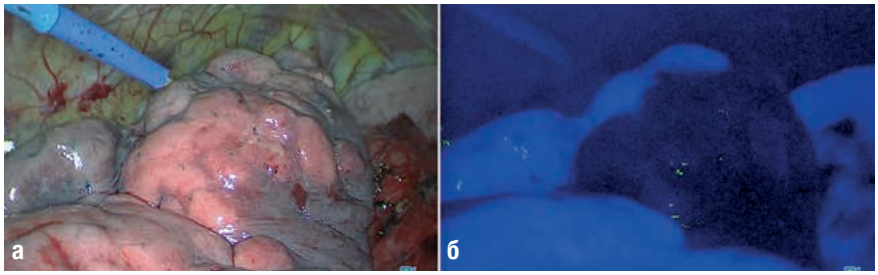

Рис. 2.6 Интраоперационная фотография в обычном спектре света (**а**) и NIR (**б**) определения межсегментарных границ при сегментэктомии S1–2 левого легкого.

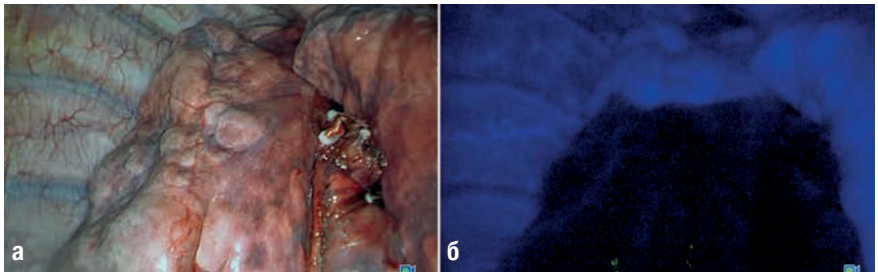

Рис. 2.7 Интраоперационная фотография в обычном спектре света (**а**) и NIR (**б**) определения межсегментарных границ при сегментэктомии S7-10 правого легкого.

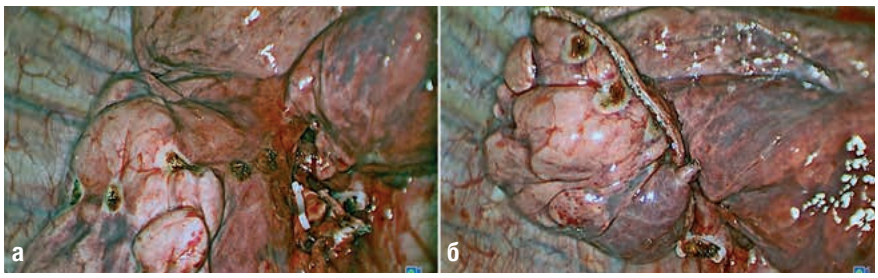

Рис. 2.8 Интраоперационная фотография до (**а**) и после (**б**) резекции базальных сегментов правого легкого.

Рис. 2.9 Интраоперационная фотография маркирования межсегментарной границы монополярной коагуляцией.

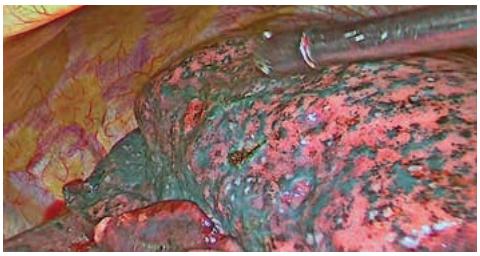

Рис. 2.10 Интраоперационная фотография сравнения вентиляционной (раздут сегмент) и перфузионной (намечена монополярной коагуляцией) методик определения межсегментарной границы.

После отметки границ флюоресценции между удаляемым и оставляемыми сегментами при помощи монополярной коагуляции (рис. 2.9) можно разделять сегменты. Для сравнения можно выполнить вентиляционную пробу с пережатием сегментарного бронха (рис. 2.10). Для пересечения выявленных межсегментарных границ мы предпочитаем использовать эндоскопические сшивающе-режущие аппараты. Следует обратить внимание на выбор кассеты для сшивающего аппарата. В большинстве случаев, за исключением отдельных нетолстых слоев легочной паренхимы (где можно использовать синюю кассету), мы рекомендуем использовать кассеты с высотой скрепок для толстой ткани (зеленого или фиолетового цвета). Аппараты следует позиционировать по отмеченным границам на поверхности легкого, направляя конец аппарата к корню оперируемой доли. При этом необходимо следить, чтобы центральные культи пересеченных бронха и сосудов находились проксимальнее аппаратного шва, а периферические – в «препарате» удаляемого сегмента. Таким образом, при правильном разделении межсегментарных границ на удаляемом сегменте формируются два аппаратных шва, окаймляющих корень сегмента, с периферическими культями артерии, вены и бронха (рис. 2.11). Все оперативные вмешательства, выполняемые в связи с злокачественным новообразованием легкого, дополняются медиастинальной лимфодиссекцией минимум 3 групп лимфоузлов с обязательным включением группы 7 (рис. 2.12).

Рис. 2.11 Фотография удаленного препарата (задний сегмент верхней доли правого легкого: сегментарные сосуды обработаны пластиковыми клипсами, культя сегментарного бронха после аппаратной обработки, линии резекции паренхимы окаймляют культи).

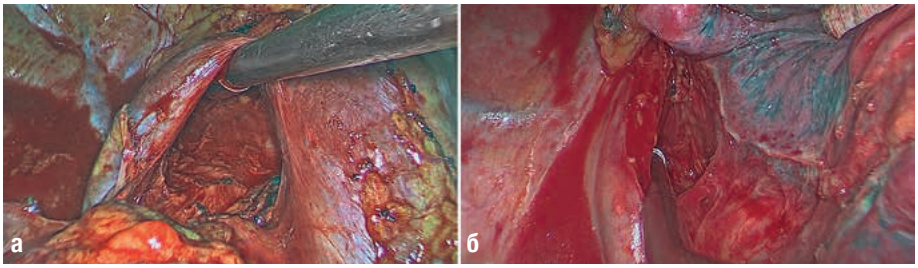

Рис. 2.12 Интраоперационные фотографии лимфодиссекции уровня N2 группы 2R–4R (**а**) и группы 7 (**б**) .

2.3.4 Поисковая окклюзия таргетной артерии при NIR/ICG-сегментэктомии

При выполнении анатомической сегментэктомии зачастую возникает ситуации, когда хирургу необходимо дополнительно убедиться, что пересекаемый сосуд кровоснабжает удаляемую часть доли. Это возможно, если новообразование, подлежащее удалению, доступно пальпации или визуализации на поверхности.

В таком случае мы рекомендуем обозначить таргетное образование при помощи монополярной электрокоагуляции, чтобы хорошо идентифицировать его с поверхности, а затем производить поисковую окклюзию.

Для этого целевой сосуд выделяют и берут на держалку. Для его временного пережатия можно использовать либо двойной оборот слинга (рис. 2.13), либо сосудистый зажим-бульдог (рис. 2.14). После пережатия сосуда в центральную вену вводят 1–2 мл раствора ICG. Если область новообразования остается темной, без флюоресценции, это означает, что пережатый сосуд действительно кровоснабжает зону таргетного новообразования и его можно пересекать (рис. 2.15). Если же образование расположено на границе двух сегментов (рис. 2.16) существует опция другого объема оперативного вмешательства после устранения временного пережатия артерии.

Такой прием эффективен в отношении сегментов, которые кровоснабжаются одной артерией (например S6, S7–10, S3, S8). При удалении S2 справа или S1–2 слева приходится пересекать как минимум два сосуда. Если хирург не прекратил полностью кровоснабжение сегмента, флюоресцентный краситель может распространиться в удаляемый сегмент, и граница будет не определена. Чаще всего так бывает при сегментэктомии S2 справа, когда хирург не обрабатывая нисходящую артерию второго сегмента пытается оценить границы сегмента по флюоресценции. В то же время следует обращать внимание на технические ошибки при поисковой окклюзии: не полностью пережат сосуд (рис. 2.17), слишком дистальный сосуд (субсегментарная артерия вместо сегментарной). В таких случаях легочная ткань вокруг образования даст флюоресценцию и определение границ будет неэффективным.

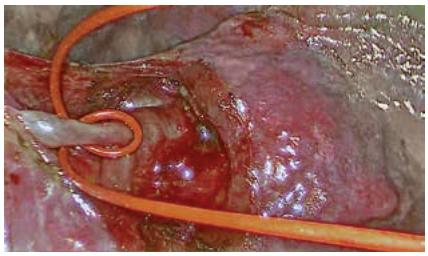

Рис. 2.13 Интраоперационная фотография временного пережатия артерии восьмого сегмента двойным оборотом слинга.

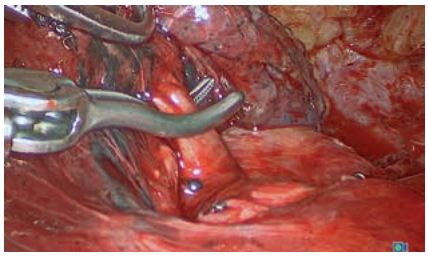

Рис. 2.14 Интраоперационная фотография временного пережатия артерии второго сегмента сосудистым зажимом-бульдог.

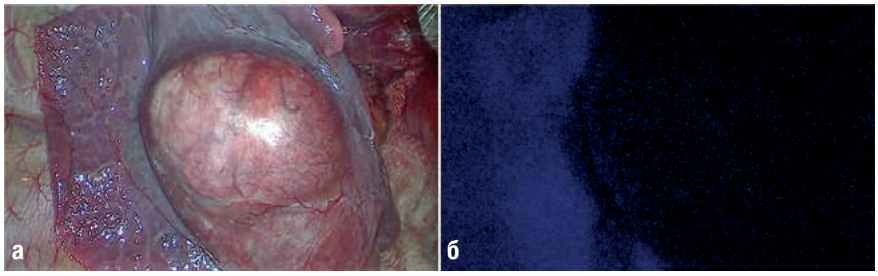

Рис. 2.15 Интраоперационные фотографии в обычном спектре света (**а**) и NIR (**б**) после пробного пережатия артерии восьмого сегмента (метастаз лейомиомы матки целиком располагается в удаляемом сегменте).

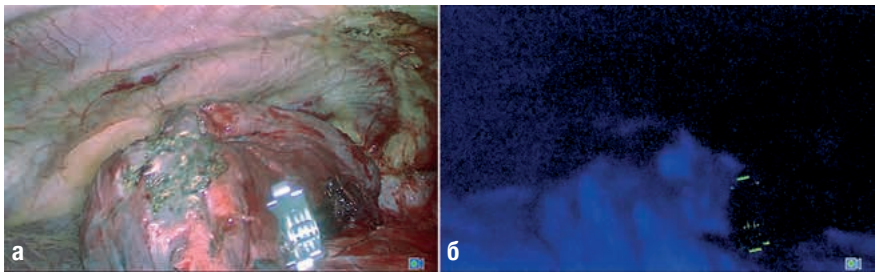

Рис. 2.16 Интраоперационные фотографии в обычном спектре света (**а**) и NIR (**б**) после пробного пережатия субсегментарной артерии S1–2 слева (образование, намеченное монополярной коагуляцией, располагается на границе флюорисценции).

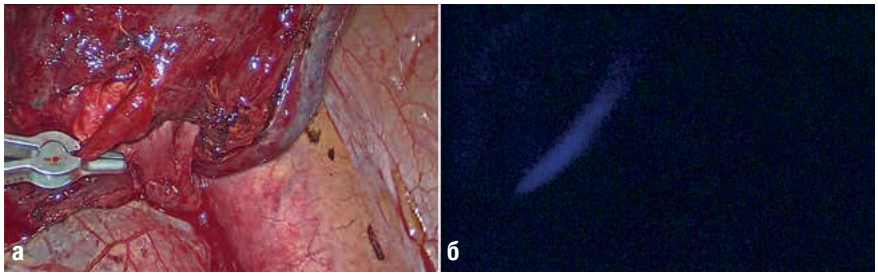

Рис. 2.17 Интраоперационные фотографии в обычном спектре света (**а**) и NIR (**б**) после неполного пробного пережатия артерии (кровоток в сосуде сохранен – флюорисцирует).

Доза вводимого препарата в случаях поисковой окклюзии должна быть значительно меньшей, чем при определении границ сегмента, поскольку, если сосуд будет выбран ошибочно, придется довольно долго ждать, когда препарат вымоется из доли. Введение же 1–2 мл раствора ICG позволяет с одной стороны оценить отсутствие флюоресценции в удаляемом сегменте, а с другой не слишком «закрасить» легочную ткань, если сосуд выбран ошибочно. Та незначительная флюоресценция, которая останется в легочной ткани, не помешает найти межсегментарные границы при последующем болюсном введении большей дозы ICG.

2.3.5 Ограничения метода

Еще несколько лет назад основными ограничениями метода ICG флюоресценции в торакоскопии считали неоправданность высоких доз введения препарата и низкую интенсивность контрастного свечения у пациентов с эмфиземой легких.[41] В настоящее время усовершенствованные эндовидеохирургические системы позволяют использовать минимальные объемы препарата, что снижает риск побочных эффектов и позволяет добавлять препарат в сомнительных случаях, в том числе при эмфиземе легкого.

3 Клинические случаи

Пациент № 1

У пациента А., 64 лет, при обследовании после хирургического лечения папилярной аденокарциномы щитовидной железы $pT_2N_0M_0$, на впервые выполненной компьютерной томограмме (КТ) грудной клетки в проекции второго сегмента правого легкого выявлено неправильной формы затенение по типу GGO с солидными включениями, размерами 13 x 11 x 10 мм (рис. 3.1). На ПЭТ-КТ всего тела единственный фокус патологического накопления радиофармпрепарата (SUV – 4,2) определяется в проекции патологического образования второго сегмента правого легкого, лимфатические узлы средостения не увеличены.

При поступлении в госпиталь больной предъявляет жалобы на редкий приступообразный кашель со скудной слизистой мокротой, чувство усталости. На момент поступления не курит в течение 6 лет, стаж курения пациента составляет более 40 пачка/лет. Значимых нарушений функции органов и систем в соответствии с результатами инструментальных и лабораторных исследований не обнаружено. Абсолютных противопоказаний к оперативному вмешательству не выявлено. Аллергических реакций на лекарственные и рентген-контрастные препараты нет. Учитывая размеры и расположение образования, его плотность и метаболическую активность, пациенту предложено оперативное вмешательство в объеме торакоскопической анатомической сегментэктомии S2 правого легкого с долеспецифичной лимфодиссекцией.

Для определения артериальных структур, кровоснабжающих второй сегмент, выполнена 3D реконструкция сосудов правого легкого с использованием программы RadiAnt Dicom Viewer, версия 3.4.2 (рис. 3.2). Выявлена артерия второго сегмента, отходящая в типичном месте единым стволом на границе с двумя артериями шестого сегмента. Нисходящей артерии второго сегмента достоверно не определяется. Других дополнительных артерий, отходящих к образованию от смежных сегментов, так же не обнаружено.

Оперативное вмешательство осуществлялось из стандартного двухпортового доступа, описанного ранее, под эндотрахеальным наркозом с раздельной интубацией и однолегочной вентиляцией. При ревизии жидкости и спаек в плевральной полости нет. Косая междолевая щель

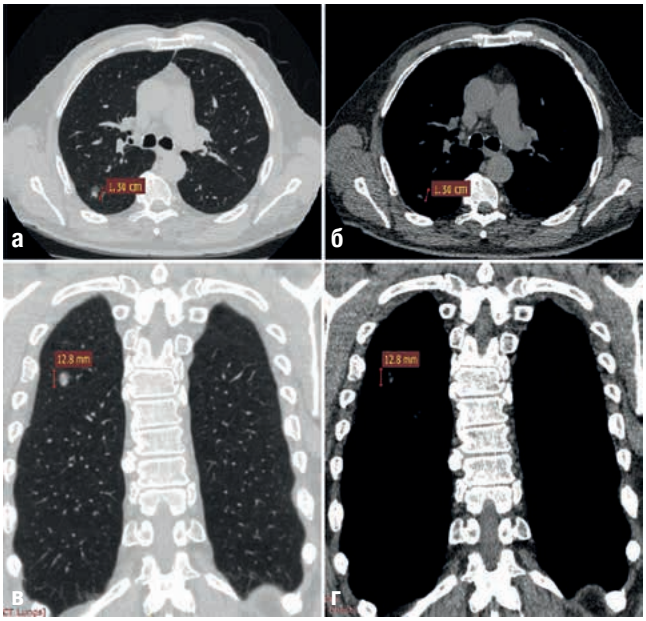

Рис. 3.1 Компьютерная томограмма органов грудной клетки в легочном и средостенном режимах с образованием заднего сегмента правого легкого.

Рис. 3.2 3D реконструкция сегментарной анатомии сосудов правого легкого (визуализирована артерия второго сегмента, питающая опухоль, и две артерии шестого сегмента).

выражена хорошо. Лимфатические узлы корня правого легкого не увеличены. При инструментальной пальпации на реберной поверхности второго сегмента ближе к междолевой щели определяется плотное округлое образование, диаметром около 1 см с бугристыми краями, без втяжения плевры. При помощи ультразвукового скальпеля начат этап разделения косой междолевой щели с ее середины. В сформированный тоннель между двумя артериями шестого сегмента и артерией второго сегмента введен сшиваю-

ще-режущий эндостеплер, паренхима разделена (рис. 3.3). Выделена артерия второго сегмента, взята на держалку, клипирована, пересечена (рис. 3.4). Продолжено выделение бронхиальных структур. Выполнена лимфодиссекция внутридолевой трифуркации: визуализированы бронхи верхушечного, заднего и переднего сегментов (рис. 3.5). Бронх второго сегмента взят на держалку, обработан при помощи сшивающего аппарата. Оптические фильтры и источник света эндоскопической системы переведены в режим NIR/ICG. После чего пациенту введено в центральную вену 5 мл 2,5% водного раствора индоцианина зеленого. Сразу после введения вся ткань легкого за исключением второго сегмента приобрела ярко-синюю флюоресценцию. Линия планируемой резекции намечена монополярным коагулятором по краю светящейся паренхимы костальной поверхности и со стороны междолевой щели (рис. 3.6). Максимальная

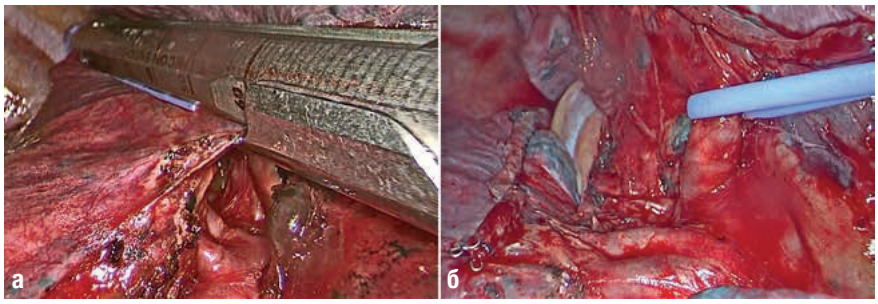

Рис. 3.3 Интраоперационные фотографии разделения задней половины косой междолевой щели под контролем артерии второго сегмента и двух артерий шестого сегмента.

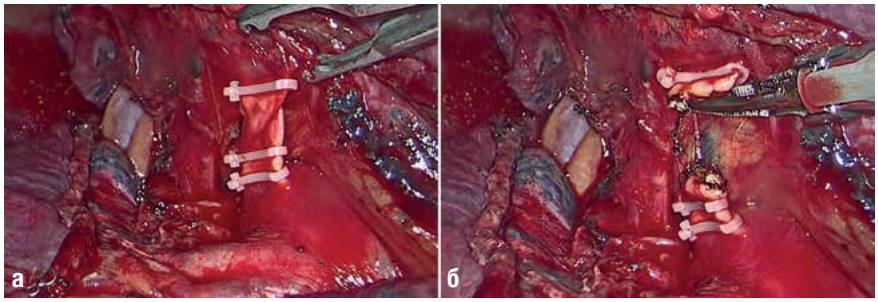

Рис. 3.4 Интраоперационные фотографии клипирования (**а**) и пересечения (**б**) артерии второго сегмента (визуализированы перибронхиальные лимфатические узлы верхней доли).

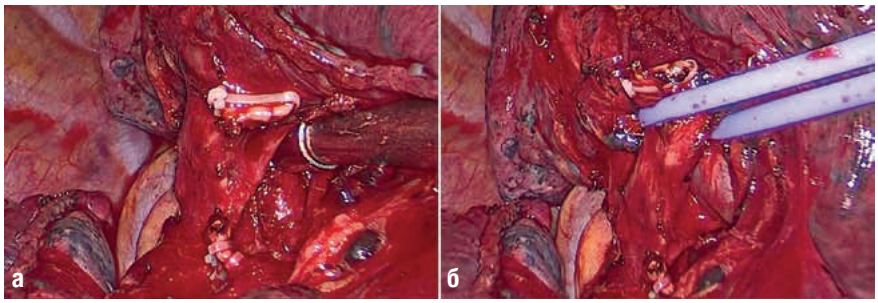

Рис. 3.5 Интраоперационные фотографии лимфодиссекции внутридолевой трифуркации верхнедолевого бронха (лимфатические узлы полностью удалены, отделены в препарат, бронх заднего сегмента взят на держалку, визуализированы бронх верхушечного сегмента и бронх переднего сегмента).

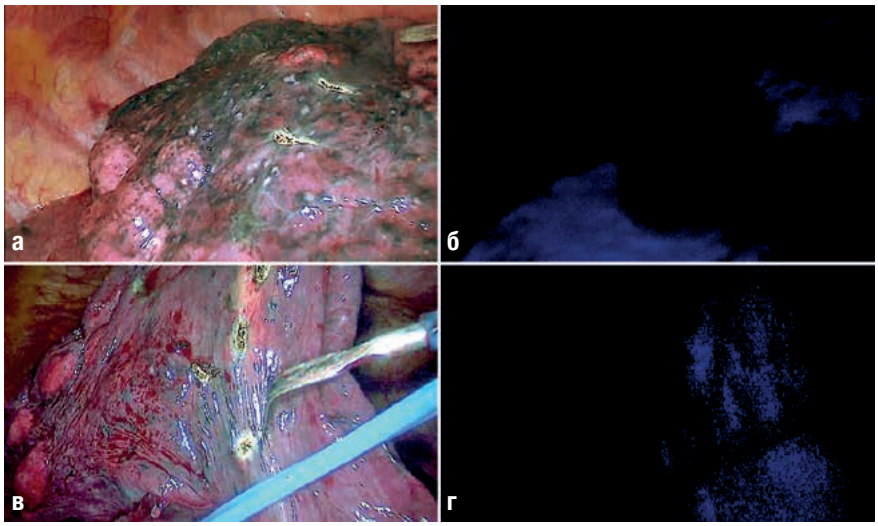

Рис. 3.6 Интраоперационные фотографии маркировки коагулятором планируемой резекции второго сегмента по костальной поверхности (**а, б**) и со стороны междолевой щели (**в, г**).

интенсивность флюоресценции наблюдалась в течение первых 30 секунд. Затем вместе с мозаичным распространением на удаляемую часть легкого постепенно снизилась к 4-й минуте. Продолжено выделение ветвей верхней легочной вены. Выполнено клипирование и пересечение основной вены второго сегмента с сохранением межсегментарных ветвей (рис. 3.7). По намеченным границам с использованием четырех ходов сшивающе-режущего эндостеплера осуществлена резекция заднего сегмента. Периферические культи артерии, вены и бронха оставлены в препарате (рис. 3.8). Препарат извлечен из плевральной полости в герметичном эвакуаторе-контейнере через отверстие минидоступа. Опухоль на разрезе с нечеткими краями, грязно-серого цвета с темными включениями. В известных границах выполнена диссекция паратрахеальных и бифуркационных лимфоузлов (рис. 3.9). Операция завершена установкой одного плеврального дренажа через задний порт до купола плевральной полости. Время оперативного вмешательства составило 150 минут, операционная кровопотеря – 30 мл. Макропрепарат второго сегмента правого легкого с периферической опухолью представлен на рис. 3.10.

Послеоперационный период протекал без осложнений. Дренаж удален на 2-е сутки. Пациент выписан на 3-е сутки после операции. При плановом гистологическом ответе новообразование соответствует неинвазивной аденокарциноме. Злокачественных изменений в других отделах удаленного препарата, по краю резекции и в 16 лимфатических узлах не обнаружено.

Рис. 3.7 Интраоперационные фотографии клипирования и пересечения вены второго сегмента с сохранением межсегментарных ветвей.

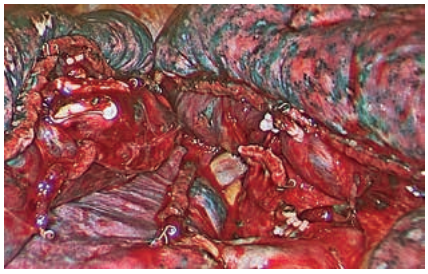

Рис. 3.8 Интраоперационная фотография после резекции заднего сегмента (культи артерии и вены второго сегмента клипированы, культи бронха обработаны сшивающим аппаратом).

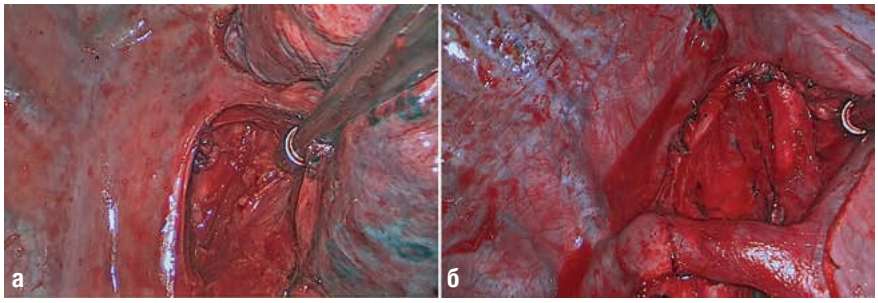

Рис. 3.9 Интраоперационные фотографии лимфодиссекции бифуркационной группы (**а**) и паратрахеальных (**б**) групп лимфоузлов.

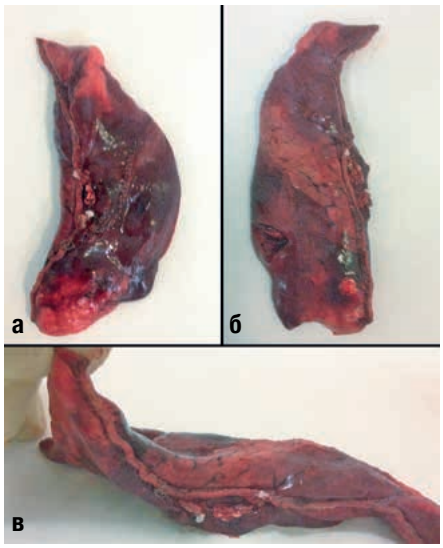

Рис. 3.10 Макропрепарат второго сегмента правого легкого с опухолью. вид сзади (**а**), спереди (**б**) и со стороны корня легкого (**в**).

Пациент № 2

Пациентка К., 38 лет, с детства получала комплексное консервативное лечение бронхоэктатической болезни с положительными результатами. После перенесенной тяжелой нижнедолевой пневмонии слева последние два года обострения заболевания участились. Не смотря на проводимое лечение сохранялись: субфебрильная лихорадка, общая слабость, кашель с обильным отделением гнойной мокроты. В связи с тяжестью состояния и присоединением жалоб на прожилки крови в мокроте госпитализирована в пульмонологическое отделение. Явления активного воспаления купированы, с результатами дообследования пациентка представлена на консилиум с участием торакальной хирургической бригады. Согласно данным КТ грудной клетки выявлены локализованные бронхоэктазии базальной пирамиды и языковых сегментов левого легкого (рис. 3.11). Учитывая клиническое течение и КТ данные локализованных бронхоэктазий пациентке запланирована видеоторакоскопическая поперечная резекция левого легкого (удаление базальной пирамиды [S8–10] и языковых сегментов [S4–5]).

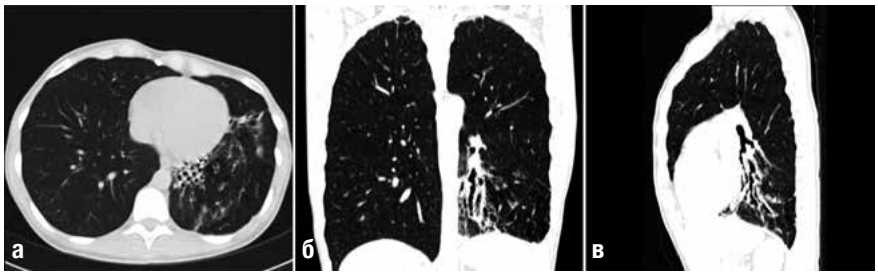

Рис. 3.11 Предоперационные КТ грудной клетки в трех проекциях (локализованные бронхоэктазы базальной пирамиды и языковых сегментов).

При плановом поступлении в хирургическое отделение пациентка предъявляет жалобы на редкий кашель со слизисто-гнойной мокротой. Вредных привычек и аллергических реакций на медикаменты нет. По данным функции внешнего дыхания жизненная емкость легких на нижней границе нормы. Других значимых нарушений функции органов и систем в соответствии с результатами инструментальных и лабораторных исследований не обнаружено.

Пациентке выполнено 3D моделирование элементов корня левого легкого – сосудистых аномалий легочных артерий не выявлено, обращают на себя внимание увеличенные извитые бронхиальные артерии.

Операция выполнялась из стандартного двухпортового доступа под эндотрахеальным наркозом в положении пациентки на правом боку. При ревизии междолевая щель выражена хорошо, спаяна в передних отделах. Задняя поверхность фиброзно-измененной нижней доли припаяна к грудной стенке и языковым сегментам, спайки разделены ультразвуковым скальпелем (рис. 3.12). Область корня легкого спереди, сзади и со стороны междолевой щели с признаками фиброзных изменений, визуализируются множественные увеличенные до 2–3 см в диаметре лимфатические узлы (рис. 3.13).

Разделена нижняя легочная связка до уровня нижней легочной вены. Две извитые, гиппертрофированные бронхиальные артерии (рис. 3.14) пересечены ультразвуковым скальпелем. Со стороны междолевой щели, после удаления конгломерата увеличенных лимфоузлов (рис. 3.15), выделены ветви легочной артерии: артерия языковых

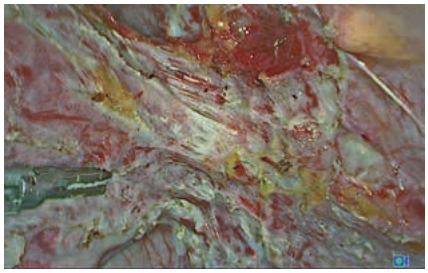

Рис. 3.12 Интраоперационная фотография разделения спаек между фиброзно-измененной нижней долей левого легкого и грудной стенкой.

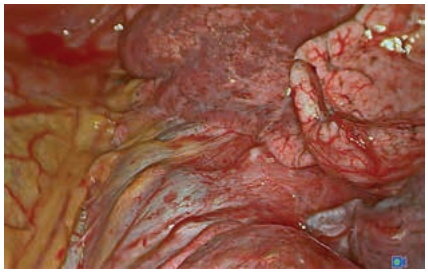

Рис. 3.13 Интраоперационная фотография прикорневой лимфаденопатии.

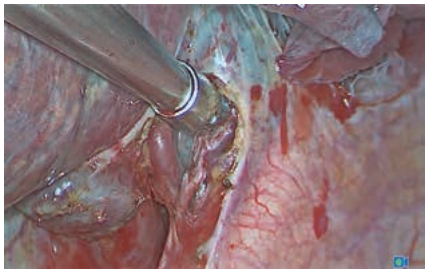

Рис. 3.14 Интраоперационная фотография гипертрофированных бронхиальных артерий, визуализированных после рассечения нижней легочной связки.

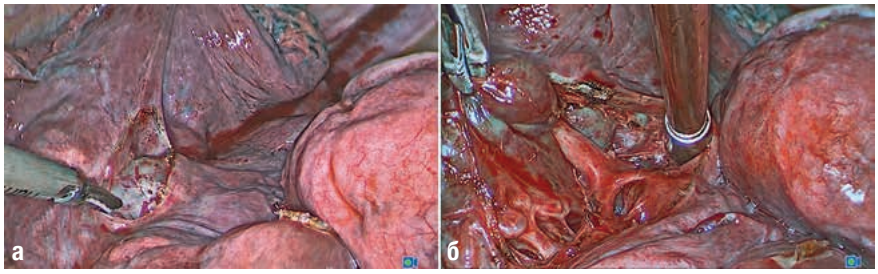

Рис. 3.15 Интраоперационная фотография лимфаденопатии в проекции междолевой щели (**а**) и выделенных ветвей легочной артерии (**б**).

сегментов, артерия базальной пирамиды, – пересечены после клипирования.

Венозные ветви обработаны аналогичным способом с сохранением межсегментарных ветвей. Бронхи языковых сегментов и базальной пирамиды обработаны сшивающими аппаратами с зеленой кассетой. После чего для определения перфузионных границ резекции в центральную вену с интервалом в 15 минут дважды введен раствор ICG (рис. 3.16). По намеченным коагулятором границам последовательно выполнены две сегментарные резекции с помощью 5 ходов сшивающих аппаратов синего цвета и двух зеленого (рис. 3.17). Операция завершена установкой одного плеврального дренажа через задний порт до купола плевральной полости и полным расправлением оставшихся сегментов. Время оперативного вмешательства составило 250 минут, операционная кровопотеря – 50 мл.

Послеоперационный период протекал без осложнений. Пациентка выписана на 6-е сутки после операции. На контрольном осмотре через 3 месяца после операции жалоб на здоровье не предъявляет, результаты контрольной КТ представлены на рис. 3.18.

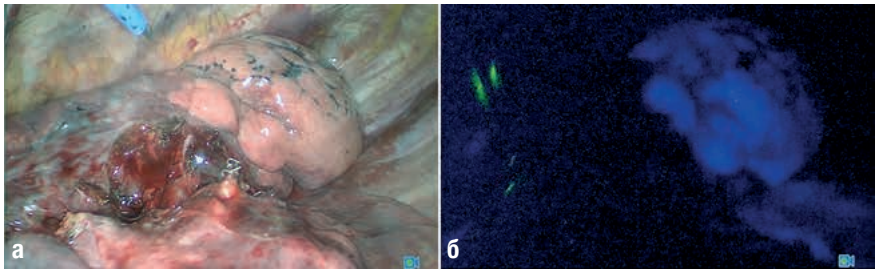

Рис. 3.16 Интраоперационные фотографии в обычном спектре света (**а**) и NIR (**б**) определения межсегментарных границ при поперечной резекции левого легкого (отмечено свечение S1–3 и S6 левого легкого).

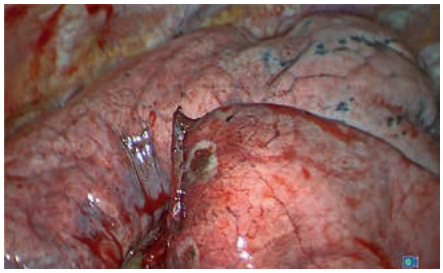

Рис. 3.17 Интраоперационная фотография после поперечной резекция левого легкого.

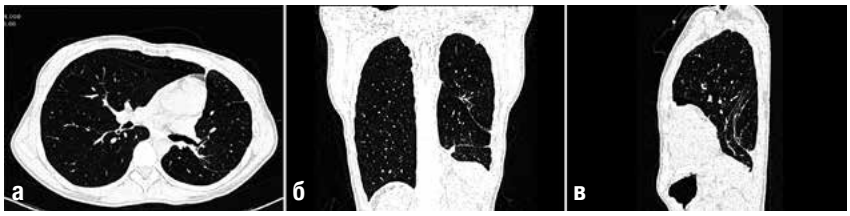

Рис. 3.18 Послеоперационные КТ грудной клетки в трех проекциях.

Пациент № 3

У пациентки С., 78 лет, через год после радикальной операции по поводу аденокарциономы среднеампулярного отдела прямой кишки $pT_3N_0M_0$ выявлен солитарный метастаз шестого сегмента правого легкого. Согласно данным ПЭТ-КТ всего тела других очагов патологического накопления радиофармпрепарата нет. Данных за местный рецидив опухоли не получено. Учитывая глубокое расположение метастатического узла пациентке запланирована видеоторакоскопическая сегментэктомия S6 справа.

Пациентке выполнено 3D моделирование элементов корня правого легкого – выявлены аномалии артериального и венозного русла шестого сегмента. Вена шестого сегмента впадает в верхнюю легочную вену (рис. 3.19а). От артерии шестого сегмента отходит дополнительная восходящая артерия второго сегмента (рис. 3.19б).

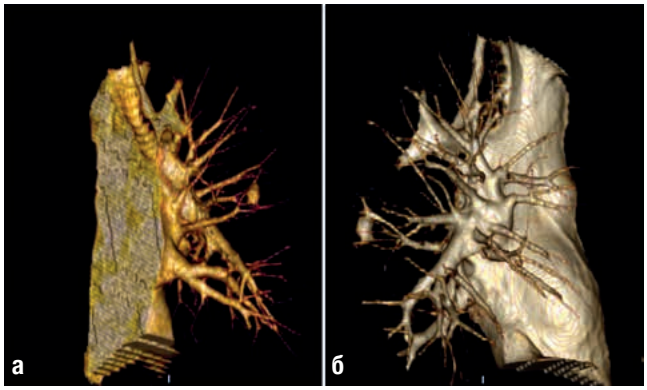

Рис. 3.19 3D реконструкция сегментарной анатомии сосудов правого легкого.
а. Визуализирована вена шестого сегмента, впадающая в верхнюю легочную вену.
б. Визуализирована дополнительная артерия второго сегмента, отходящая от артерии шестого сегмента.

Операция выполнялась по стандартной методике, описанной ранее. При ревизии междолевая щель выражена удовлетворительно, спаек и жидкости в плевральных полостях нет. После разделения нижней легочной связки и лимфодиссекции бифуркационной группы, визуализирована вена шестого сегмента, впадающая в верхнюю легочную вену (рис. 3.20). Продолжено выделение сосудистых структур со стороны междолевой щели. С использованием известного ориентира (артерия шестого сегмента с отходящей ветвью ко второму сегменту) сформирован тоннель над артериальными структурами – паренхима рассечена аппаратом (рис. 3.21). При этом артерия шестого сегмента взята на держалку дистальнее отхождения A2, обработана клипсами с сохранением дополнительной артерии второго сегмента (рис. 3.22). Далее после пересечения бронха и вены шестого сегмента в центральную вену введен раствор ICG (рис. 3.23). Полученная яркая флюоресценция позволила наметить межсегментарные границы. Однако сразу после этого стремительно распространилась на удаляемый сегмент, что вероятно связано с дополнительными сосудистыми аномалиями пациентки. По намеченным коагулятором границам выполнена резекция паренхимы. Операция завершена установкой одного плеврального дренажа через задний порт до купола плевральной полости. Время оперативного вмешательства составило 90 минут, операционная кровопотеря – 20 мл.

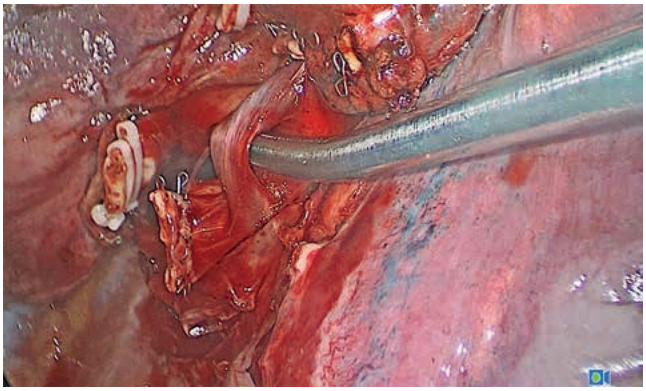

Рис. 3.20 Интраоперационная фотография выделения вены шестого сегмента, впадающей в верхнюю легочную вену.

Послеоперационный период протекал без осложнений. Пациентка выписана на 4-е сутки после операции.

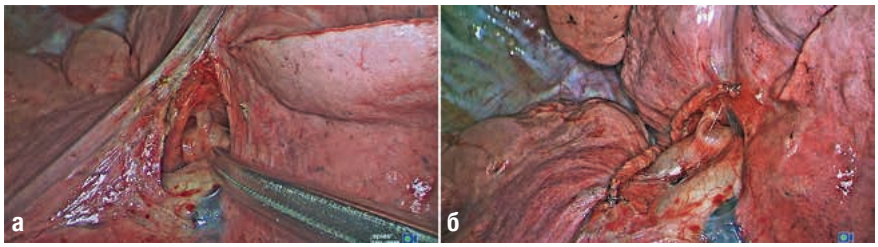

Рис. 3.21 Интраоперационные фотография формирования тоннеля (**а**) и пересечения межсегментарной границы S2–S6 под контролем артерии шестого сегмента с тонкой ветвью второго сегмента (**б**).

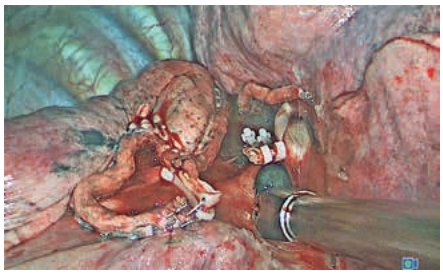

Рис. 3.22 Интраоперационная фотография пересечения артерии шестого сегмента с сохранением артерии второго сегмента.

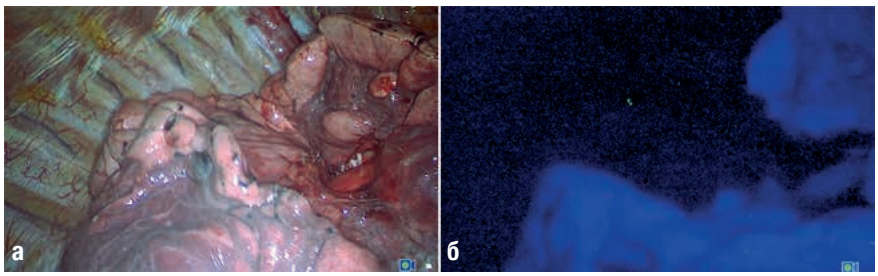

Рис. 3.23 Интраоперационные фотографии в обычном спектре света (**а**) и ближнем инфракрасном диапазоне (**б**) определения межсегментарных границ шестого сегмента правого легкого.

4 Заключение

Суммируя все вышеизложенное следует полагать, что использование NIR/ICG технологии является безопасным и эффективным методом верификации анатомии легких и планирования границы резекции при торакоскопических сегментэктомиях. Использование современных эндоскопических стоек позволяет снизить вместе с дозой вводимого индоцианина зеленого риски побочных действий препарата. При наличии неблагоприятных предикторов флюоресценции удвоение дозы позволяет успешно верифицировать межсегментарную границу.

5 Список литературы

1. ASAMURA H, HISHIDA T, SUZUKI K, KOIKE T, NAKAMURA K, KUSUMOTO M et al. Radiographically determined noninvasive adenocarcinoma of the lung: survival outcomes of Japan Clinical Oncology Group 0201. J Thorac Cardiovasc Surg 2013;146(1):24–30.
2. BAE MK, BYUN CS, LEE CY, LEE JG, PARK IK, KIM DJ et al. The role of surgical treatment in second primary lung cancer. Ann Thorac Surg 2011;92(1):256–62.
3. BERRY MF. Role of segmentectomy for pulmonary metastases. Ann Cardiothorac Surg 2014;3(2):176–82.
4. BERRY MF, ONAITIS MW, TONG BC, HARPOLE DH, D'AMICO TA. A model for morbidity after lung resection in octogenarians. Eur J Cardiothorac Surg 2011;39(6):989–94.
5. BRUNELLI A, KIM AW, BERGER KI, ADDRIZZO-HARRIS DJ. Physiologic evaluation of the patient with lung cancer being considered for resectional surgery: Diagnosis and management of lung cancer, 3rd ed: American College of Chest Physicians evidence-based clinical practice guidelines. Chest 2013;143(5 Suppl):e166S-e190S.
6. CERFOLIO RJ, WATSON C, MINNICH DJ, CALLOWAY S, WEI B. One Hundred Planned Robotic Segmentectomies: Early Results, Technical Details, and Preferred Port Placement. Ann Thorac Surg 2016;101(3):1089-95; Discussion 1095-6.
7. CHURCHILL ED, BELSEY R. Segmental pneumonectomy in bronchiectasis: the lingula segment of the left upper lobe. Ann Surg 1939;109(4):481–99.
8. DEMIR A, AYALP K, OZKAN B, KABA E, TOKER A. Robotic and video-assisted thoracic surgery lung segmentectomy for malignant and benign lesions. Interact Cardiovasc Thorac Surg 2015;20(3):304–9.
9. HARADA H, OKADA M, SAKAMOTO T, MATSUOKA H, TSUBOTA N. Functional advantage after radical segmentectomy versus lobectomy for lung cancer. Ann Thorac Surg 2005;80(6):2041–5.
10. HIGASHIYAMA M, TOKUNAGA T, NAKAGIRI T, ISHIDA D, KUNO H, OKAMI J. Pulmonary metastasectomy: outcomes and issues according to the type of surgical resection. Gen Thorac Cardiovasc Surg 2015;63(6):320–30.
11. HOPE-ROSS M, YANNUZZI LA, GRAGOUDAS ES, GUYER DR, SLAKTER JS, SORENSON JA et al. Adverse reactions due to indocyanine green. Ophthalmology 1994;101(3):529–33.
12. HWANG Y, KANG CH, KIM H, JEON JH, PARK IK, KIM YT. Comparison of thoracoscopic segmentectomy and thoracoscopic lobectomy on the patients with non-small cell lung cancer: a propensity score matching study. Eur J Cardiothorac Surg 2015;48(2):273–8.
13. IIZUKA S, KURODA H, YOSHIMURA K, DEJIMA H, SETO K, NAOMI A et al. Predictors of indocyanine green visualization during fluorescence imaging for segmental plane formation in thoracoscopic anatomical segmentectomy. J Thorac Dis 2016;8(5):985–91.
14. IWATA H, SHIRAHASHI K, MIZUNO Y, MATSUI M, TAKEMURA H. Surgical technique of lung segmental resection with two intersegmental planes. Interact Cardiovasc Thorac Surg 2013;16(4):423–5.
15. KAMIYOSHIHARA M, KAKEGAWA S, IBE T, TAKEYOSHI I. Butterfly-needle video-assisted thoracoscopic segmentectomy: a retrospective review and technique in detail. Innovations (Phila) 2009;4(6):326–30.
16. KANG M, KIM HK, CHOI YS, KIM K, SHIM YM, KOH W et al. Surgical treatment for multidrug-resistant and extensive drug-resistant tuberculosis. Ann Thorac Surg 2010;89(5):1597–602.
17. KASAI Y, TARUMI S, CHANG SS, MISAKI N, GOTOH M, GO T et al. Clinical trial of new methods for identifying lung intersegmental borders using infrared thoracoscopy with indocyanine green: comparative analysis of 2- and 1-wavelength methods. Eur J Cardiothorac Surg 2013;44(6):1103–7.
18. KOCATURK CI, GUNLUOGLU MZ, CANSEVER L, DEMIR A, CINAR U, DINCER SI et al. Survival and prognostic factors in surgically resected synchronous multiple primary lung cancers. Eur J Cardiothorac Surg 2011;39(2):160–6.
19. LAU KKW, MARTIN-UCAR AE, NAKAS A, WALLER DA. Lung cancer surgery in the breathless patient--the benefits of avoiding the gold standard. Eur J Cardiothorac Surg 2010;38(1):6–13.
20. LESHNOWER BG, MILLER DL, FERNANDEZ FG, PICKENS A, FORCE SD. Video-assisted thoracoscopic surgery segmentectomy: a safe and effective procedure. Ann Thorac Surg 2010;89(5):1571–6.
21. MISAKI N, CHANG SS, IGAI H, TARUMI S, GOTOH M, YOKOMISE H. New clinically applicable method for visualizing adjacent lung segments using an infrared thoracoscopy system. J Thorac Cardiovasc Surg 2010;140(4):752–6.
22. MITCHELL JD, YU JA, BISHOP A, WEYANT MJ, POMERANTZ M. Thoracoscopic lobectomy and segmentectomy for infectious lung disease. Ann Thorac Surg 2012;93(4):1033-9; discussion 1039-40.
23. NAKAMURA K, SAJI H, NAKAJIMA R, OKADA M, ASAMURA H, SHIBATA T et al. A phase III randomized trial of lobectomy versus limited resection for small-sized peripheral non-small cell lung cancer (JCOG0802/WJOG4607L). Jpn J Clin Oncol 2010;40(3):271–4.
24. NOMORI H, MORI T, IKEDA K, YOSHIMOTO K, IYAMA K, SUZUKI M. Segmentectomy for selected cT1N0M0 non-small cell lung cancer: a prospective study at a single institute. J Thorac Cardiovasc Surg 2012;144(1):87–93.
25. NOMORI H, OKADA M. Illustrated Anatomical Segmentectomy for Lung Cancer. Tokyo: Springer Japan; 2012. (ISBN No. 978-4-431-54143-1).
26. OH S, SUZUKI K, MIYASAKA Y, MATSUNAGA T, TSUSHIMA Y, TAKAMOCHI K. New technique for lung segmentectomy using indocyanine green injection. Ann Thorac Surg 2013;95(6):2188–90.
27. OIZUMI H, KATO H, ENDOH M, INOUE T, WATARAI H, SADAHIRO M. Techniques to define segmental anatomy during segmentectomy. Ann Cardiothorac Surg 2014;3(2):170–5.

28. OJANGUREN A, GOSSOT D, SEGUIN-GIVELET A. Division of the intersegmental plane during thoracoscopic segmentectomy: is stapling an issue? J Thorac Dis 2016;8(8):2158–64.

29. OKADA M, MIMURA T, IKEGAKI J, KATOH H, ITOH H, TSUBOTA N. A novel video-assisted anatomic segmentectomy technique: selective segmental inflation via bronchofiberoptic jet followed by cautery cutting. J Thorac Cardiovasc Surg 2007;133(3):753–8.

30. PASTORINO U, BUYSE M, FRIEDEL G, GINSBERG RJ, GIRARD P, GOLDSTRAW P et al. Long-term results of lung metastasectomy: prognostic analyses based on 5206 cases. J Thorac Cardiovasc Surg 1997;113(1):37–49.

31. SCHAAFSMA BE, MIEOG JSD, HUTTEMAN M, VAN DER VORST, JOOST R, KUPPEN PJK, LOWIK, CLEMENS W G M et al. The clinical use of indocyanine green as a near-infrared fluorescent contrast agent for image-guided oncologic surgery. J Surg Oncol 2011;104(3):323–32.

32. SCHOLS RM, BOUVY ND, VAN DAM RM, STASSEN LPS. Advanced intraoperative imaging methods for laparoscopic anatomy navigation: an overview. Surg Endosc 2013;27(6):1851–9.

33. SCHUCHERT MJ, ABBAS G, AWAIS O, PENNATHUR A, NASON KS, WILSON DO et al. Anatomic segmentectomy for the solitary pulmonary nodule and early-stage lung cancer. Ann Thorac Surg 2012;93(6):1780-5; discussion 1786-7.

34. SHIRAISHI Y. Surgical treatment of nontuberculous mycobacterial lung disease. Gen Thorac Cardiovasc Surg 2014;62(8):475–80.

35. SMITH CB, SWANSON SJ, MHANGO G, WISNIVESKY JP. Survival after segmentectomy and wedge resection in stage I non-small-cell lung cancer. J Thorac Oncol 2013;8(1):73–8.

36. SPEICH R, SAESSELI B, HOFFMANN U, NEFTEL KA, REICHEN J. Anaphylactoid reactions after indocyanine-green administration. Ann Intern Med 1988;109(4):345–6.

37. STOKES GG. On the change of refrangibility of light. Philosophical Transactions of the Royal Society of London 1852(142):463–562.

38. STOKES GG. On the change of refrangibility of light II. Philosophical Transactions of the Royal Society of London 1853(143):385–96.

39. SUGIMOTO S, OTO T, MIYOSHI K, MIYOSHI S. A novel technique for identification of the lung intersegmental plane using dye injection into the segmental pulmonary artery. J Thorac Cardiovasc Surg 2011;141(5):1325–7.

40. TANVETYANON T, FINLEY DJ, FABIAN T, RIQUET M, VOLTOLINI L, KOCATURK C et al. Prognostic factors for survival after complete resections of synchronous lung cancers in multiple lobes: pooled analysis based on individual patient data. Ann Oncol 2013;24(4):889–94.

41. TARUMI S, MISAKI N, KASAI Y, CHANG SS, GO T, YOKOMISE H. Clinical trial of video-assisted thoracoscopic segmentectomy using infrared thoracoscopy with indocyanine green. Eur J Cardiothorac Surg 2014;46(1):112–5.

42. TRAVIS WD, BRAMBILLA E, NOGUCHI M, NICHOLSON AG, GEISINGER K, YATABE Y et al. International Association for the Study of Lung Cancer/American Thoracic Society/European Respiratory Society: international multidisciplinary classification of lung adenocarcinoma: executive summary. Proc Am Thorac Soc 2011;8(5):381–5.

43. TREASURE T, MILOSEVIC M, FIORENTINO F, MACBETH F. Pulmonary metastasectomy: what is the practice and where is the evidence for effectiveness? Thorax 2014;69(10):946–9.

44. WOLF AS, RICHARDS WG, JAKLITSCH MT, GILL R, CHIRIEAC LR, COLSON YL et al. Lobectomy versus sublobar resection for small (2 cm or less) non-small cell lung cancers. Ann Thorac Surg 2011;92(5):1819-23; discussion 1824-5.

45. YANG CJ, D'AMICO TA. Open, thoracoscopic and robotic segmentectomy for lung cancer. Ann Cardiothorac Surg 2014;3(2):142–52.

46. ZHANG L, MA W, LI Y, JIANG Y, MA G, WANG G. Comparative study of the anatomic segmentectomy versus lobectomy for clinical stage IA peripheral lung cancer by video assistant thoracoscopic surgery. J Cancer Res Ther 2013;9 Suppl 2:S106-9.

47. ZHANG Z, LIAO Y, AI B, LIU C. Methylene blue staining: a new technique for identifying intersegmental planes in anatomic segmentectomy. Ann Thorac Surg 2015;99(1):238–42.

Рекомендуемый инструментарий и система визуализации для NIR / ICG флуоресцентной визуализации для торакоскопической сегментэктомии

Технология OPAL® для NIR- / ICG-визуализации

на основе системы IMAGE1 S™

① **IMAGE1 S™**
- Превосходное качество FULL HD-изображений
- NIR / ICG-флуоресценция в стандартном режиме или режиме SPECTRA A*

② **NIR/ICG оптика и видеокамера**
- 3-чиповая FULL HD видеокамера с высоким разрешением, оптимальной чувствительностью к NIR-свету
- Оптика для оптимального возбуждения и регистрации флуоресценции; может использоваться в режимах белого света и флуоресценции
- Оптика в различных вариантах длины и диаметра

③ **Источник света D-LIGHT P (ксеноновый источник света)**
- Оптимальный спектр дневного света; режимы белого света и флуоресценции
- Не требует дополнительных мер безопасности (в отличие от лазера)
- Улучшенное отображение фона

④ **Педаль**
- Быстрое переключение между режимами белого света и флуоресценции

⑤ **Автоклавируемый оптоволоконный световод**
- Оптимальная передача света в спектральном диапазоне белого света и NIR

---

* *SPECTRA A:* **не предлагается к продаже в США.**

Прежде чем использовать какое-либо изделие, рекомендуется проверить его пригодность для предстоящей процедуры.

Технология OPAL® для NIR- / ICG-визуализации

на основе системы IMAGE1 S™

Видеосистема

IMAGE1 S CONNECT™
TC 200

Блок управления камерой

IMAGE1 S™ H3-LINK
TC 300

Источник света

D-LIGHT P/ 20 1337 01-1
Запасная лампа: **20** 1330 28
Модуль запасной лампы: **20** 1337 25

Видеокамера

H3-Z FI
TH 102

Кабель световода

Оптоволоконный световод
495 NAC / NCSC / TIP / NCS / VIT

Оптика

Оптика HOPKINS®
26003 ACA / BCA
26046 ACA / BCA

Открытые подходы

VITOM® II ICG
20 9160 25 AGA
Принадлежности:
28272 UGN / CN
28272 HC
28172 HR / HM

Оптика HOPKINS®

для обследований с использованием ICG-флуоресценции

диаметр 10 мм, длина 31 см
размер троакара 11 мм



26003 ACA

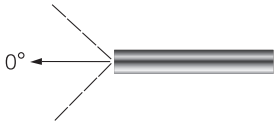

26003 ACA

Оптика HOPKINS®, прямого видения 0°, крупноформатная, Ø 10 мм, длина 31 см, **автоклавируемая,** для индоцианина зеленого (ICG), со встроенным оптоволоконным световодом, для использования с оптоволоконным световодом 495 NCSC, жидкостными световодами 495 FQ/FR и источником холодного света D-LIGHT P SCB **20**1337 01-1,
цветовой код: зеленый

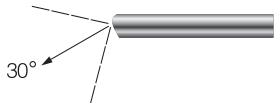

26003 BCA

Оптика HOPKINS®, передне-бокового видения 30°, крупноформатная, Ø 10 мм, длина 31 см, **автоклавируемая,** для индоцианина зеленого (ICG), со встроенным оптоволоконным световодом, для использования с оптоволоконным световодом 495 NCSC, жидкостными световодами 495 FQ/FR и источником холодного света D-LIGHT P SCB **20**1337 01-1,
цветовой код: красный

диаметр 5 мм, длина 29 см
размер троакара 6 мм

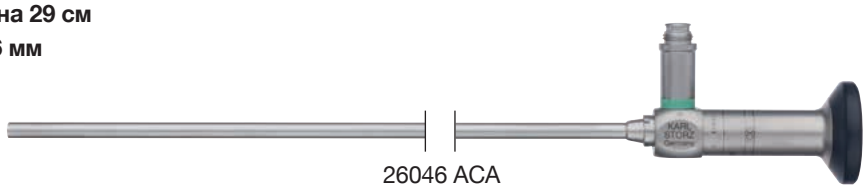

26046 ACA

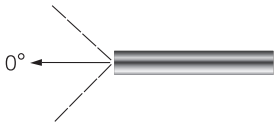

26046 ACA

Оптика HOPKINS®, прямого видения 0°, крупноформатная, Ø 5 мм, длина 29 см, **автоклавируемая,** для индоцианина зеленого (ICG), со встроенным оптоволоконным световодом, для использования с оптоволоконным световодом 495 NAC, видеоголовкой H3-Z FI и источником холодного света D-LIGHT P SCB **20**1337 01-1,
цветовой код: зеленый

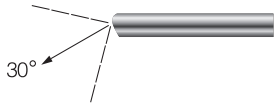

26046 BCA

Оптика HOPKINS®, передне-бокового видения 30°, крупноформатная, Ø 5 мм, длина 29 см, **автоклавируемая,** для индоцианина зеленого (ICG), со встроенным оптоволоконным световодом, для использования с оптоволоконным световодом 495 NAC, видеоголовкой H3-Z FI и источником холодного света D-LIGHT P SCB **20**1337 01-1,
цветовой код: красный

Видеоассистируемая торакоскопическая хирургия (VATS)

Базовы инструментарий

40160 CD	**Троакар,** тупоконечный, размер 6 мм, рабочая длина 6 см
3x 40123 NAL	**Троакар,** тупоконечный, с гибкой канюлей, **автоклавируемый,** размер 11 мм, рабочая длина 8,5 см
2x 40120 NAL	**Троакар,** тупоконечный, с гибкой канюлей, **автоклавируемый,** размер 6 мм, рабочая длина 8,5 см
43237 LGF	**Паренхимный зажим CLICKLINE,** атравматический, разборный, без соединения для монополярной коагуляции, одна бранша подвижна, прямые бранши, размер 5 мм, длина 28 см
43237 LHF	**Легочный пинцет CLICKLINE,** атравматический, разборный, без соединения для монополярной коагуляции, захват на дистальном конце, одна бранша подвижна, загнутые бранши, размер 5 мм, длина 28 см
43244 LLP	**Зажим для легких CLICKLINE,** атравматический, разборный, без соединения для монополярной коагуляции, одна бранша подвижна, загнутые бранши, окончатые, размер 5 мм, длина 28 см
43244 LRP	**Зажим для круглого очага туберкулеза CLICKLINE,** атравматический, разборный, без соединения для монополярной коагуляции, одна бранша подвижна, загнутые бранши, окончатые, размер 5 мм, длина 28 см
43231 LVS	**Паренхимный зажим CLICKLINE,** атравматический, разборный, без соединения для монополярной коагуляции, одна бранша подвижна, загнутые бранши, размер 5 мм, длина 28 см, для использования с линейным степлером
43249 LMP	**Ножницы CLICKLINE**, разборные, изолированные, с соединением для монополянрой коагуляции, обе бранши подвижны, загнутые бранши, размер 5 мм, длина 28 см
43249 MTP	**Ножницы CLICKLINE**, разборные, изолированные, с соединением для монополярной коагуляции, внешний тубус дистально изогнут, одно лезвие подвижно, лезвия прямые, зубчатые, одно лезвие открывается вертикально к изгибу, размер 5 мм, длина 28 см
40170 LB	**Коагуляционно-аспирационная трубка,** с соединением для монополярной коагуляции, дистально загнутый тубус, размер 5 мм, длина 28 см, для использования с рукояткой 30804
30804	**Рукоятка с цилиндрическим клапаном,** для аспирации или ирригации, **автоклавируемая,** для использования с коагуляционно-аспирационными трубками 5 мм и трубками для аспирации и ирригации 3 и 5 мм
40360 LH	**Трубка для аспирации и ирригации,** с боковыми отверстиями, дистально загнутый тубус, размер 5 мм, длина 28 см, для использования с рукояткой 30805, 37112 A и 37113 A
30805	**Рукоятка,** с двухходовым краном, для аспирации и ирригации, автоклавируемая, для использования с канюлями для аспирации и ирригации размером 5 мм
40775 LF	**Диссекционный электрод,** L-образный, с соединением для монополярной коагуляции, дистально загнутый тубус, размер 5 мм, длина 28 см
26005 M	**Монополярный высокочастотный кабель,** со штекером 5 мм, длина 300 см, для использования с системой AUTOCON® II 400 SCB (серии 111, 115, 122, 125), AUTOCON® II 200, AUTOCON® II 80, системой AUTOCON® (серии 50, 200, 350) и Erbe серии ICC

Рекомендуемое оборудование для очистки, стерилизации и хранения

39219 XX	**Подставка,** для чистки, стерилизации и хранения до 14 инструментов с Ø от 2,5 до 10 мм, включая регулируемые планки с силиконовыми держателями, подставку с корзиной 39502 V для выдвижного отделения и корзину 39502 X, наружные размеры (Ш x Г x В): 480 x 250 x 125 мм
39752 A2	**Стерилизационный контейнер,** с антибактериальным диском MicroStop®, для стерилизации и стерильного хранения, наружные размеры (Ш x Г x В): 600 x 300 x 160 мм, внутренние размеры (Ш x Г x В): 548 x 267 x 138 мм
2x 39763 A2	**Табличка для кодировки**, с маркировкой, для использования со стерилизационным контейнером с двумя дисками MicroStop®
2x 39762 A2	**Ярлык-табулятор**, черный, для использования со стерилизационным контейнером с двумя дисками MicroStop®

заметки

с наилучшими пожеланиями

KARL STORZ — ENDOSKOPE